

Anatomia do cone medular aplicada à via epidural de administração de fármacos em macacos-prego (*Sapajus libidinosus*)¹

Jefferson F. Cordeiro², José R.S. Santos³, Sabrina B.A. Dantas³, Saul S. Fonseca³, Rômulo F.F. Dias³, Gildenor X. Medeiros², Pedro I. Nobrega Neto² e Danilo J.A. Menezes^{2*}

ABSTRACT.- Cordeiro J.F., Santos J.R.S., Dantas S.B.A., Fonseca S.S., Dias R.F.F., Medeiros G.X., Nobrega Neto P.I. & Menezes D.J.A. 2014. [**Anatomy of the medullary conus applied to the epidural route of administration of drugs in capuchin monkeys (*Sapajus libidinosus*).**] Anatomia do cone medular aplicada à via epidural de administração de fármacos em macacos-prego (*Sapajus libidinosus*). *Pesquisa Veterinária Brasileira* 34(Supl.1):29-33. Programa de Pós-Graduação em Medicina Veterinária, Universidade Federal de Campina Grande, Av. Universitária, Cx. Postal 64, Santa Cecília, Patos, PB 58708-110, Brazil. E-mail: mdanayres@gmail.com

This study aimed to describe the topography of the conus of capuchin monkey (*Sapajus libidinosus*) to provide support for anesthetic procedures, as well as examinations of myelography and CSF collection, among other procedures using the epidural route. Eight animals were dissected, six males and two females, of different ages. The skin was counteracted for removal of the dorsal musculature for exposure of the entire spine and identification of the lumbar and sacral vertebrae. To establish the end of the spinal cord and to measure the length of the conus medullaris, we opened the lumbosacral spinal canal through side section of the vertebral arches. The dura mater was sectioned to visualize the conus and to observe the topographical relation with the vertebrae. All animals showed five lumbar vertebrae and three sacral vertebrae. The vertebrae were in general very closed with the spinous processes well developed and directed cranially. The conus of capuchin monkeys was located between the L2 and L5 vertebrae, with the base mostly in the L3 vertebra, and the peak in L4. The body length (interarcual space occipitoatlântico until sacrocaudal interarcual space) ranged from 22.9 to 31.8cm, with a mean of 27.44±3.1cm while the medullary cone length ranged from 1.70 to 3.51cm, with a mean of 2.47±0.57cm. There was no correlation between body size and length of the medullary cone ($r=0.212$). It is concluded that despite the variations in length and positioning of the medullary cone, its height does not exceed the lumbosacral joint, making safe access to the epidural space in this way.

INDEX TERMS: Medullary conus, capuchin monkey, *Sapajus libidinosus*, esqueletopy, spinal cord, epidural, peridural.

¹ Recebido em 22 de maio de 2014.

Aceito para publicação em 13 de dezembro de 2014.

² Programa de Pós-Graduação em Medicina Veterinária, Universidade Federal de Campina Grande (UFCG), Av. Universitária, Cx. Postal 64, Santa Cecília, Patos, PB 58708-110, Brasil. E-mails: jeff_cordeiro@hotmail.com, gxmedeiros@ig.com.br, pedroisidro@ymail.com, mdanayres@gmail.com; *Autor para correspondência: mdanayres@gmail.com

³ Unidade Acadêmica de Medicina Veterinária, UFCG, Patos, PB 58708-110. E-mail: jromulosmedvet@gmail.com, saul_123ssf@hotmail.com, romuloffdias@gmail.com

⁴ Programa de Residência em Medicina Veterinária, UFCG, Patos, PB 58708-110. E-mail: sabrina_vet@yahoo.com.br

RESUMO.- Com este estudo objetivou-se descrever a topografia do cone medular do macaco-prego (*Sapajus libidinosus*) a fim de fornecer suporte para que a realização de procedimentos anestésicos, bem como exames de mielografia e coleta de líquido, dentre outros procedimentos que utilizam a via epidural. Para tanto foram dissecados oito animais, sendo seis machos e duas fêmeas, de diferentes faixas etárias. Rebateu-se a pele para retirada da musculatura da região dorsal, exposição de toda a coluna vertebral e identificação das vértebras lombares e sacrais. Para estabelecer o final da medula espinhal e medir o comprimento

do cone medular, foi aberto todo o canal vertebral lombosacro, seccionando-se lateralmente os arcos vertebrais. Em seguida a duramáter foi seccionada para visualização do cone medular e observação da relação topográfica deste com as vértebras. Todos os animais apresentaram cinco vértebras lombares e três vértebras sacrais. As vértebras se apresentaram, de forma geral, muito próximas e com os processos espinhosos bem desenvolvidos e direcionados em sentido cranial. O cone medular dos macacos-prego situou-se entre as vértebras L2 e L5, com a base localizando-se com maior frequência na altura da vértebra L3, enquanto o ápice em L4. O comprimento corporal (espaço interarcual occipitoatlântico até o espaço interarcual sacrocaudal) variou de 22,9 a 31,8cm, com média de 27,44 ±3,1cm enquanto que comprimento do cone medular variou de 1,70 a 3,51cm, com média de 2,47 ±0,57cm. Não houve correlação entre o tamanho do corpo e o comprimento do cone medular ($r = 0,212$). Conclui-se que apesar das variações do comprimento e posicionamento do cone medular, o seu ápice não ultrapassa a articulação lombosacral, tornando seguro o acesso ao espaço epidural por esta via.

TERMOS DE INDEXAÇÃO: Cone medular, macaco-prego, *Sapajus libidinosus*, esqueletopia, medula espinhal, epidural, peridural.

INTRODUÇÃO

Os macacos-prego são Primatas do Novo Mundo, da Infraordem Platyrrhini, da família Cebidae (Reis et al. 2011). Apresentam tamanho de corpo médio, sendo os machos maiores que as fêmeas, com mãos muito manipulativas e ágeis, sendo os únicos macacos do Novo Mundo capazes de utilizar ferramentas na natureza a fim de facilitar a exploração de recursos (Rocha et al. 1998, Fragaszy et al. 2004, Moura & Lee 2004). Possuem o maior tamanho relativo do cérebro em relação ao tamanho do corpo dentre os macacos do Novo Mundo (Fragaszy et al. 2004, Garber & Lavallee 1999) e o segundo maior índice de capacidade craniana dentre os Primatas (Martin 1990). Vivem em grupos sociais que variam de 6 a 35 indivíduos, com composição estável e que geralmente contêm apenas um ou dois machos adultos, sendo também observados com frequência indivíduos solitários (Reis et al. 2011).

Dada a sua proximidade filogenética, esses animais vêm sendo utilizados como modelo biológico em experimentos aplicados à espécie humana, com ampla variedade de pesquisas biomédicas e comportamentais, prevenção e cura de doenças, controle de produtos farmacêuticos, produção e desenvolvimento de vacinas, sendo ainda modelos úteis para estudos de cirurgias experimentais como o transplante de órgãos, neurociência e doenças cardiovasculares (Popilskis 2008). Por outro lado, estudos visando o bem estar desses animais são realizados, particularmente no que diz respeito ao comportamento alimentar, reprodução orientada para manutenção da variabilidade genética no cativeiro, comportamento e treinamento para possíveis reintroduções (Cubas et al. 2006).

Devido à sua importância para a pesquisa como modelos biológicos, no Brasil e no mundo foram criados vá-

rios biotérios de manutenção de primatas em cativeiro, a exemplo do Centro de Criação de Animais de Laboratório/Fundação Oswaldo Cruz (Cecal/Fiocruz), onde a maioria dos acometimentos clínicos registrados está representada pelos traumas decorrentes de brigas entre os animais, visto que o estresse e a disputa pela postura hierárquica dentro do grupo social muitas vezes levam a atitudes agressivas, tornando as lesões traumáticas a segunda maior causa de morbidade e mortalidade de primatas não humanos em cativeiro (Lopes et al. 2010).

Ao estudar ou manter animais selvagens em situação de cativeiro, deve-se ter a obrigação moral de assegurar que sejam mantidos sem dor, angústia e sofrimento, pois os animais sofrem efeitos deletérios se a dor não for tratada de forma adequada, podendo resultar em mudanças comportamentais, perda de peso, lesões musculares, depressão da função respiratória, aumento da pressão arterial, automutilação e potencial de desenvolvimento de estados de dor crônica (Machin 2007).

Dentre os protocolos necessários para melhorar a manipulação e diminuir os riscos de vida para o animal, a anestesia se torna indispensável para procedimentos clínicos e cirúrgicos, em particular as anestésias locais. Dentre as vantagens da anestesia regional, pode-se citar: redução do estresse cirúrgico (Anand & Carr 1989), menor índice de mortalidade e morbidade quando comparados aos da anestesia geral (Christopherson et al. 1993), a necessidade de intubação orotraqueal é praticamente inexistente (Urban & Urquhart 1994), presença de analgesia pós-operatória (Quandt & Rawlings 1996) e diminuição da quantidade de anestésico inalatório e de opióides necessárias para obter o plano desejado de anestesia no transoperatório (Tranquilli et al. 2007).

Dentre as técnicas de anestesia local, a anestesia epidural é uma técnica de anestesia regional utilizada com grande frequência, devido à sua facilidade e relativa segurança. É executada por meio da deposição do anestésico local no espaço epidural e geralmente é requerida quando ocorrem intervenções no reto, ânus, vagina, fístula do cordão umbilical, caudectomia ou até intervenções em membros pélvicos (Santos et al. 2009). Entretanto, para realizar este procedimento anestésico é imprescindível o conhecimento da topografia do cone medular da espécie a ser manipulada, permitindo acesso seguro sem riscos de lesão medular.

O conhecimento da topografia do cone medular também é importante para a elaboração de técnicas que permitam acessar de forma segura o espaço epidural, onde será possível utilizar essa via para aplicação, não só de anestésicos, mas também de outros fármacos que necessitem de uma absorção mais lenta e duradoura, como opióides, antiinflamatórios e sedativos (Pereira 2007, Freitas et al. 2008, Silva et al. 2008).

Com o intuito de determinar a melhor localização para realização de acesso ao neuroeixo, para procedimentos como anestesia epidural, exames de mielografia, coleta de líquido, entre outros, objetivou-se com este trabalho descrever a topografia do cone medular do macaco-prego (*Sapajus libidinosus*).

MATERIAL E MÉTODOS

Os protocolos metodológicos utilizados neste estudo foram licenciados pelo Instituto Chico Mendes de Conservação da Biodiversidade (ICMBio, Licença nº 40334-1) e pela Comissão de Ética em Pesquisa da Universidade Federal de Campina Grande (UFCG, Protocolo CEP nº 116-2013).

Para a realização do presente trabalho foram utilizados oito macacos-prego (*Sapajus libidinosus*), sendo seis machos e duas fêmeas, de diferentes faixas etárias, pertencentes ao Laboratório de Anatomia Veterinária (LAV) do Centro de Saúde e Tecnologia Rural, da Universidade Federal de Campina Grande-UFCG. Seis animais foram doados pelo Centro de Triagens de Animais Silvestres (CETAS), do Instituto Brasileiro do Meio Ambiente e Recursos Naturais Renováveis (IBAMA), da cidade de Cabedelo-PB, os quais morreram por morte natural e dois foram cedidos pelo CETAS-IBAMA/Natal-RN.

Os oito animais, que se encontravam fixados e conservados em solução aquosa de formol a 10%, foram dissecados, rebatendo-se a pele e retirando-se a musculatura da região dorsal para exposição de toda a coluna vertebral e identificação das vértebras lombares e sacrais. Para estabelecer o final da medula espinhal e medir o comprimento do cone medular, foi aberto todo o canal vertebral lombar e sacral, seccionando-se lateralmente os arcos vertebrais. Em seguida a duramáter foi seccionada para visualização do cone medular e observação da relação topográfica deste com as vértebras.

Para medir o comprimento do cone medular foi utilizado paquímetro digital com precisão de 0,01mm (Paquímetro digital eletrônico, DIGIMESS, Brasil) medindo-se desde a base até o ápice do cone. Em seguida, foi realizada a mensuração do comprimento corporal, isto é, do espaço interarcual occipitoatlântico até o espaço interarcual sacrocaudal. Para tal, utilizaram-se um segmento de barbante e uma fita métrica padrão.

Dois dos oito animais dissecados foram eutanasiados por meio de anestesia com propofol (Provive 1%, Meizier, Índia) seguido de injeção de cloreto de potássio (autorização ICMBio para eutanásia, licença nº 25940-2) e imediatamente em seguida injetou-se 1 mL do meio de contraste Ioversol injetável 68% (Optiray 320, Mallinck Inc., Brasil) no espaço epidural para realização da radiografia latero-lateral e dorso-ventral para visualização das vértebras lombares, sacrais e do espaço epidural. Posteriormente foram encaminhados para o LAV.

Os resultados para comprimento do cone medular e do corpo foram analisados pelo programa Assistat (Silva & Azevedo 2009), realizando-se teste de correlação e estão expressos como médias e desvio padrão.

RESULTADOS

Os resultados observados demonstraram variações na topografia e tamanho do cone medular de macacos-prego (*S. libidinosus*).

Todos os animais apresentaram cinco vértebras lombares e três vértebras sacrais (Fig.1). As vértebras se apresentaram, de forma geral, muito próximas e com os processos espinhosos bem desenvolvidos e direcionados em sentido cranial.

Observou-se que o cone medular situou-se entre as vértebras L2 e L5, com a base localizando-se com maior frequência na altura da vértebra L3, enquanto o ápice em L4 (Quadro 1, Fig.1 e 2). O comprimento corporal dos animais variou de 22,9 a 31,8cm, com média de 27,44 ±3,1cm enquanto que o comprimento do cone medular variou de 1,70 a 3,51cm, com média de 2,47±0,57cm (Quadro 2).

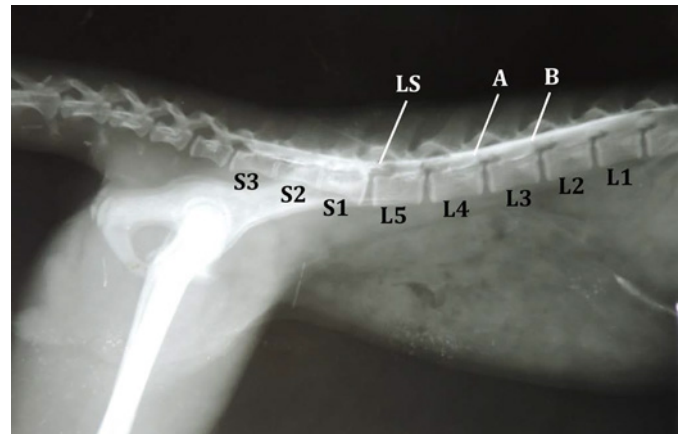


Fig.1. Radiografia de epidurografia com Ioversol da coluna lombar e sacral do macaco-prego (*Sapajus libidinosus*), em projeção latero-lateral. Evidencia-se o contraste sobre a medula, delimitando a superfície dorsal da base (B) e do ápice (A) do cone medular, além das vértebras lombares (L1 - L5), sacrais (S1 - S3) e o espaço lombossacro (LS), por onde foi injetado o contraste.

Quadro 1. Frequências da esqueletopia da base e do ápice do cone medular (CM) com relação às vértebras lombares (L) em macacos-prego (*Sapajus libidinosus*)

Base do CM		Ápice do CM		Esqueletopia do CM	
Localização	N %	Localização	N %	Localização	N %
L2	2 25	L3/L4	1 12,5	L2 - L3/L4	1 12,5
L2/L3	1 12,5	L4	5 62,5	L2-L4	1 12,5
L3	5 62,5	L4/L5	1 12,5	L2/L3-L4	1 12,5
		L5	1 12,5	L3-L4	3 37,5
				L3-L4/L5	1 12,5
				L3-L5	1 12,5
Total	8 100	Total	8 100	Total	8 100

Não houve correlação entre o tamanho do corpo e o comprimento do cone medular ($r=0,212$).

DISCUSSÃO

Os macacos-prego apresentaram processos espinhosos nas vértebras lombares bem desenvolvidas, entretanto, este detalhe anatômico não é limitante para procedimentos de acesso ao espaço lombossacro. O processo espinhoso bem desenvolvido é observado em alguns cerbídeos, limitando a flexão dorsal da região lombar porque a parte cranial dos processos espinhais ficam travados na extremidade em forma de V, impedindo a movimentação para trás, tal condição pode ser relacionada com a utilização da cauda como um quinto membro, uma vez que proporciona estabilidade ao tronco (Ankel-Simons 2007).

Os resultados observados para macacos-prego foram semelhantes aos descritos para saguis-de-tufo-branco (*Callithrix jacchus*), onde o cone medular localizou-se entre L2 e L5, porém, o comprimento do cone foi menor no sagui, com 1,60cm segundo Silva (2013). Em comparação com outras espécies de primatas neotropicais de menor porte, o cone medular do macaco-prego não se prolongou tanto quanto os descritos por Martins (2013) para sauíim (*Saguinus midas*), onde a base do cone estava no nível de L4 e o ápice se estendia até S2, com média de 5,14cm. No macaco-prego o cone mostrou-se com disposição mais cranial em

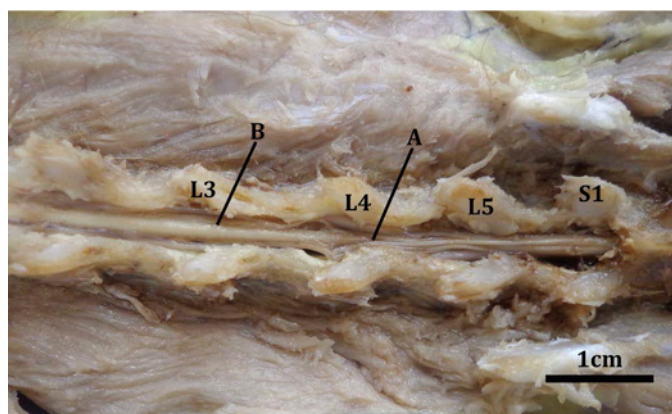


Fig. 2. Coluna lombar e sacral do macaco-prego (*Sapajus libidinosus*) dissecada, vista dorsal. Evidencia-se a base do cone medular (B) no nível da vértebra lombar 3 (L3) e o ápice (A) na lombar 4 (L4), além das vértebras lombares (L3, L4, L5) e sacral (S1).

Quadro 2. Comprimento do cone medular e do corpo de macacos-prego (*Sapajus libidinosus*)

Animal	Cone Medular (cm)	Corpo* (cm)
F1	3,51	26,50
F2	2,51	22,90
M1	2,70	27,40
M2	2,76	31,10
M3	2,45	31,80
M4	1,70	24,40
M5	1,84	26,30
M6	2,31	29,10
Média ± DP	2,47 ± 0,57	27,44 ± 3,10

F = fêmea, M = macho, DP = Desvio Padrão. * Espaço interarcual occipitoatlântico até o espaço interarcual sacrocaudal.

comparação com o mico de cheiro (*Saimiri sciureus*), uma vez que apresentou o cone medular de L7 a Cc1, com cerca de 3,30cm (Lima 2011).

Em comparação com outros mamíferos silvestres neotropicais, o cone medular do macaco-prego possuiu a distribuição topográfica e o comprimento menor que o da jaguatirica (*Leopardus pardalis*), o qual localizou-se entre L4-S3, com 8,5cm (Brígida et al. 2010), do quati (*Nasua nasua*) entre L5-L6 e S3, com 5,2-5,8cm (Gregores et al. 2010), do gato mourisco (*Herpailurus yagouaroundi*) entre L6 e S2, com 5cm (Carvalho et al. 2003), da paca (*Agouti paca*) entre L5-7 e S1, com 3,39cm (Scavone et al. 2007), da preguiça comum (*Bradypus variegatus*) localizado entre L3 e S1, registrando-se 2,7cm (Lima et al. 2011) e do tamanduá-mirim (*Tamandua tetradactyla*) entre L1 e L5-6, com 6,5 a 7cm de comprimento (Machado & Santos 2008). Porém o lobo guará (*Chrysocyon brachyurus*) apresenta valores mais semelhantes, localizando-se entre L3 e L5-L6, sendo o cone maior que o do macaco-prego, com 6,5cm (Machado et al. 2002), bem como no guaxinim (*Procyon cancrivorus*), pois também não ultrapassa a última vértebra lombar, situando-se entre L4 e L7, medindo 5,35cm (Souza et al. 2014).

Em cães o cone medular não ultrapassa a última vértebra lombar, possibilitando o acesso ao espaço epidural através da articulação lombossacral (Tranquilli et al. 2007),

desse modo a aplicação de fármacos, bem como a realização de outros procedimentos, pode ser feita através da mesma articulação em *S. libidinosus*.

CONCLUSÃO

Apesar das variações do comprimento, $2,47 \pm 0,57$ cm, e posicionamento do cone medular, entre L2 e L5, o seu ápice não ultrapassa a articulação lombossacral, tornando seguro o acesso ao espaço epidural por esta via, tanto para a realização da técnica de anestesia epidural, como para outros procedimentos.

Agradecimentos.- Aos analistas ambientais Paulo Guilherme Carniel Wagner e Tarsila Almeida Cavalcanti, do CETAS-Cabedelo, bem como ao Ronaldo Douglas Pereira do Rego, Tiago Saulo Freire Costa e Austrele Eenedina Otaviano Bezerra do CETAS-Natal pela concessão dos animais. À Coordenação de Aperfeiçoamento de Pessoal de Nível Superior (CAPES), pela concessão de bolsa de mestrado.

REFERÊNCIAS

- Anand K.J.S. & Carr D.B. 1989. The neuroanatomy, neurophysiology, and neurochemistry of pain, stress and analgesia in newborns and children. *Pediatr. Clin. North Am.* 36:795-822.
- Ankel-Simons F. 2007. *Primate Anatomy: an introduction*. 3ª ed. Elsevier Inc., USA. 724p.
- Brígida S.S.S., Branco E., Pinheiro L.L., Martins D.M., Araujo E.B., Melul R., Lacreta Jr A.C.C., Meneses A.M.C., Souza A.C.B., Pereira L.C., Fioretto E.T. & Lima A.R. 2010. Topografia do cone medular da jaguatirica (*Leopardus pardalis*). *Acta Vet. Brasilia* 4:51-54.
- Carvalho S.F.M., Santos A.L.Q., Avila Junior R.H., Andrade M.B., Magalhães L.M., Moraes F.M. & Ribeiro P.I.R. 2003. Topografia do cone medular em um gato mourisco, *Herpailurus yagouaroundi* (Servetzw, 1858) (Felidae). *Arch. Vet. Sci.* 8:35-38.
- Christopherson R., Beattie C. & Frank S. 1993. Perioperative morbidity in patients randomized to epidural or general anesthesia for lower extremity vascular surgery. *Anesthesiology* 79:422-434.
- Cubas Z.S., Silva J.C.R. & Catão-Dias J.L. 2006. *Tratado de Animais Selvagens: medicina veterinária*. Roca, São Paulo. 1354p.
- Fragaszy D.M., Izar P., Visalberghi E., Ottoni E.B. & Oliveira M.G. 2004. Wild capuchin monkeys (*Cebus libidinosus*) use anvils and Stone pounding tools. *Am. J. Primatol.* Hoboken 64:359-366.
- Fragaszy D.M., Visalberghi E. & Fedigan L.M. 2004. *The complete capuchin: the biology of the genus Cebus*. Cambridge University Press, Cambridge. 356p.
- Freitas G.C., Carregaro A.B., Lopes C., Tamiozzo F.S., Cruz F.S.F., Festugatto R. & Mazzanti A. 2008. Analgesia trans e pós-operatória da morfina ou fentanil por via epidural em cães submetidos à biópsia atlanto-axial. *Ars Vet.* 24:103-109.
- Garber P.A. & Lavallee A. 1999. Experimental approaches to the study of primate cognition in natural and near-to-wild field settings, p.71-98. In: Garber P.A. & Leigh S. (Eds), *Readings in the Biological Bases of Human Behavior*. Pearson Custom, Needham Heights.
- Gregores G.B., Branco E., Carvalho A.F., Sarmiento C.A.P., Oliveira P.C., Ferreira G.J., Cabral R., Fioretto E.T., Miglino M.A. & Cortopassi S.R.G. 2010. Topografia do cone medular do quati (*Nasua nasua* Linnaeus, 1766). *Biotemas* 23:173-176.
- Lima A.R., Costa A.M., Fioretto E.T., Santiago H.R.V., Carmo D.C. & Branco E. 2011. Topografia do cone medular da preguiça. *Pesq. Vet. Bras.* 31:627-630.
- Lima A.R., Fioretto E.T., Fontes R.F., Imbeloni A.A., Muniz J.A.P.C. & Branco E. 2011. Caring about medullary anesthesia in *Saimiri sciureus*: the conus medullaris topography. *Anais Acad. Bras. Ciênc.* 83:1339-1343.
- Lopes C.A.A., Fasano D.M., Bravin J.S., Cysne L.B., Andrade M.C.R. & Tanounz V.G.S. 2010. Clínica aplicada, p.315-350. In: Andrade A., Andrade

- M.C.R., Marinho A.M. & Ferreira Filho J. (Eds), *Biologia, Manejo e Medicina de Primatas Não Humanos na Pesquisa Biomédica*. Editora Fiocruz, Rio de Janeiro.
- Machado G.V. & Santos B.S. 2008. Topografia do cone medular no tamanduá-mirim (*Tamandua tetradactyla* Linnaeus, 1758) (Xenarthra: *Myrmecophagidae*). *Arch. Vet. Sci., Curitiba*, 13:172-175.
- Machado G.V., Fonseca C.C., Neves M.T.D., Palla T.A.R. & Benjamin L.A. 2002. Topografia do cone medular no lobo guará (*Chrysocyon brachyurus* Illiger, 1815). *Revta Bras. Ciênc. Vet., Niterói*, 9:107-109.
- Machin K.L. 2007. Wildlife analgesia, p.43-60. In: West G., Heard D. & Caulkett N. (Eds), *Zoo Animal and Wildlife Immobilization and Anesthesia*. Blackwell Publishing, Iowa.
- Martin R.D. 1990. *Primate origins and evolution*. Princeton University Press, Princeton. 840p.
- Martins D.M., Pinheiro L.L., Lima A.R., Pereira L.C. & Branco E.R. 2013. Topografia do cone medular do sauí (*Saguinus midas*). *Ciência Rural* 43:1092-1095.
- Moura A.C. & Lee P.C. 2004. Capuchin stone tool use in caatinga dry forest. *Science* 306:1909.
- Pereira D.A. 2007. Uso da morfina, xilazina e meloxicam para o controle da dor pós-operatória em cadelas submetidas à ovariosalpingohisterectomia. Dissertação de Mestrado em Cirurgia Veterinária, Universidade Estadual Paulista, Jaboticabal, SP. 64p.
- Popilskis S.J., Lee D.R. & Elmore D.B. 2008. Anesthesia and analgesia in nonhuman primates, p.335-364. In: Fish R.E., Brown M.J., Danneman P.J. & Karas A.Z. (Eds), *Anesthesia and Analgesia in Laboratory Animals*. 2nd ed. American College of Laboratory Animal Medicine Series, USA.
- Quandt J.E. & Rawlings C.R. 1996. Reducing postoperative pain for dogs: local anesthetic and analgesic techniques. *Comp. Cont. Educ. Pract.* 18:101-111.
- Reis N.R., Peracchi A.L., Pedro W.A. & Lima I.P. 2011. *Mamíferos do Brasil*. 2^a ed. Nelio R. dos Reis (edição do autor), Londrina. 439p.
- Rocha V.J., Reis N.R. & Sekiama M.L. 1998. Uso de ferramentas por *Cebus apella* (Linnaeus) (Primates, Cebidae) para obtenção de larvas de Coleopteras que parasitam sementes de *Syagrus romanzoffianum* (Cham.) Glassm. (Arecaceae). *Revta Bras. Zool., Curitiba*, 15:929-944.
- Santos G.J., Pirajá G.V., Dias L.G.G.G. & Pereira D.M. 2009. Anestesia epidural em pequenos animais. *Revta Cient. Eletrôn. Med. Vet.* 12.
- Scavone A.R.F., Guimarães G.C., Rodrigues V.H.V., Sasahara T.H.C. & Machado M.R.F. 2007. Topografia do cone medular da paca (*Agouti paca*, Linnaeus, 1766). *Braz. J. Vet. Res. Anim. Sci.* 44:53-57.
- Silva B.M., Matsubara L.M., Albuquerque V.B., Maia C.A.A. & Oliva V.N.L.S. 2008. Ropivacaína isolada e associada ao fentanil ou ao tramadol administrados pela via peridural em cães. *Ciência Rural* 38:2197-2202.
- Silva F.A.S. & Azevedo C.A.V. 2009. Principal components analysis in the software assistat-statistical attendance. 7th World Congress on Computers in Agriculture, American Society of Agricultural and Biological Engineers, Reno, NV, USA.
- Silva L.C.S., Barroso C.E., Pavanelo Junior V. & Bombonato P.P. 2013. Topografia vértebro-medular em sagui-de-tufo-branco (*Callithrix jacchus* Linnaeus, 1758). *Ciênc. Anim. Bras.* 14:462-467.
- Souza D.R., Ferreira L.S., Pereira D.K.S., Helrigle C. & Pereira K.F. 2014. Topografia do cone medular de *Procyon cancrivorus*. *Biosci. J.* 30:823-829.
- Tranquilli W.J., Thurmon J.C. & Grimm K.A. 2007. *Lumb and Jones Veterinary Anesthesia and Analgesia*. 4th ed. Blackwell Publishing, Iowa. 1096p.
- Urban M.K. & Urquhart B. 1994. Evaluation of brachial plexus anesthesia for upper extremity surgery. *Regional Anesthesia* 19:175-182.