

Avaliações macroscópica e histológica do reparo da cartilagem articular equina tratada com microperfurações do osso subcondral associadas ou não à injeção intra-articular de cartogenina¹

Sérgio S. Rocha Junior², Heloísa M.F. Mendes², Suzana L. Beier², Cahuê F.R. Paz², Davi S.D. Azevedo², Isabella G.O. Lacerda², Mayara G. Correa² e Rafael R. Faleiros^{2*}

ABSTRACT- Rocha Junior S.S., Mendes H.M.F., Beier S.L., Paz C.F.R., Azevedo D.S.D., Lacerda I.G.O., Correa M.G. & Faleiros R.R. 2016. [Macroscopic and histological evaluations of equine joint cartilage repair treated with microperforation of the subchondral bone associated or not with intra-articular kartogenin.] Avaliações macroscópica e histológica do reparo da cartilagem articular equina tratada com microperfurações do osso subcondral associadas ou não à injeção intra-articular de cartogenina. *Pesquisa Veterinária Brasileira* 36(4):272-278. Escola de Veterinária, Universidade Federal de Minas Gerais, Avenida Antônio Carlos 6627, Cx. Postal 567, Campus Pampulha, Belo Horizonte, MG 31270-901, Brazil. E-mail: faleirosufmg@gmail.com

The aim of this study was to evaluate the joint cartilage repair by macroscopic (via arthroscopy) and histological (biopsy fragments) analyses in chondral defects induced into equine femoral trochlea treated by microperforation associated with or without intra-articular administration of kartogenin. Six horses weighing 342 ± 1.58 kg (mean \pm SD), aged approximately 7.2 ± 1.30 years and with a body condition score of 7.1 ± 0.75 , were used. The horses underwent arthroscopy for induction of 1-cm² chondral lesions in lateral femoral trochlea immediately treated by microperforation of the subchondral bone of both knees. Four weekly intra-articular injections of kartogenin (20 μ M) in one knee (treated group) and Ringer lactate solution in the contralateral joint (control group) were performed during the postoperative period. After 60 days, macroscopic evaluations were performed by video-arthroscopy, and biopsy samples of the repair tissue were taken for histopathological healing evaluation. No significant change was observed in macroscopic and histological scores for chondral healing between treated and untreated groups ($P > 0.05$). The overall mean percentage of hyaline cartilage in both groups (17.5%) was consistent with other international studies using other types of chondral microperforation; however, no statistical differences were observed between groups ($P > 0.05$). In conclusion, the therapy with kartogenin, according to the used protocol, did not produce any macroscopic and histological healing improvement in induced chondral lesions treated with microperforations in equine femoral trochlea.

INDEX TERMS: Joint, articular cartilage, microperforation, kartogenin, equine.

RESUMO.- O objetivo deste estudo foi avaliar o reparo da cartilagem hialina equina, por meio de análises macroscópica (através de videoartroscopia) e histológica (através de

fragmentos de biopsia), em defeitos condrais induzidos na tróclea lateral do fêmur tratados pela técnica de microperfurações subcondral associada ou não com administração intra-articular de cartogenina. Foram utilizados seis equinos pesando em média (\pm DP) $342 \pm 1,58$ kg, com a idade aproximada de $7,2 \pm 1,30$ anos e escore corporal de $7,1 \pm 0,75$, que foram submetidos a videoartroscopia para indução da lesão condral de 1 cm² na tróclea lateral do fêmur e realização da técnica de microperfuração do osso subcondral de am-

¹ Recebido em 31 de agosto de 2015.

Aceito para publicação em 24 de fevereiro de 2016.

Parte do projeto de mestrado do primeiro autor.

² Escola de Veterinária, Universidade Federal de Minas Gerais (UFMG), Av. Antônio Carlos 6627, Cx. Postal 567, Campus Pampulha, Belo Horizonte, MG 31270-901, Brasil. *Autor para correspondência: faleirosufmg@gmail.com

bos os joelhos. Foram realizadas quatro aplicações semanais com 20 μ M de cartogenina intra-articulares em um dos joelhos (grupo tratado) e solução de ringer com lactato na articulação contralateral (grupo controle). Após o período de 60 dias, foram feitas as avaliações macroscópicas, através de videoartroscopias, e histológicas, através de biopsia. Não foram observadas diferenças significativas nos escores macroscópicos e histológicos para reparação condral entre animais dos grupos tratados e não tratados ($P>0,05$). De modo geral, a porcentagem média de cartilagem hialina no tecido de reparo (17,5%) foi condizente com a literatura internacional usando outros tipos de perfuração condral. Entretanto, não se observaram diferenças estatísticas entre grupos ($P>0,05$). A terapia com cartogenina, segundo protocolo utilizado, não produziu melhora do processo cicatricial em lesões condrais induzidas e tratadas com microperfurações na tróclea lateral do fêmur em equinos.

TERMOS DE INDEXAÇÃO: Articulação, cartilagem articular, microperfurações, cartogenina, equino.

INTRODUÇÃO

A cartilagem articular é um tecido altamente especializado que recobre as superfícies articulares, a mesma pode ser lesionada por doenças de desenvolvimento, trauma e osteoartrite que tem sido um grande desafio para medicina regenerativa. A osteoartrite (OA) é a forma mais comum de distúrbio que acomete a cartilagem articular em seres humanos e animais, sendo mais frequente em cães e equinos. Na espécie equina, está diretamente associada à redução da capacidade atlética promovendo, em alguns casos, a aposentadoria precoce dos animais (Sutton et al. 2009). Isso porque, se trata de um processo crônico caracterizado por progressiva deterioração da cartilagem articular acompanhada por alterações no osso subcondral, ligamentos, cápsula, membrana sinovial, músculos periarticulares e demais tecidos articulares (Palmer & Bertone 1994, McIlwraith 1996, McIlwraith 2005, Brandt et al. 2009).

Por ser uma doença de origem multifatorial, a OA pode ser desencadeada através do trauma sobre a cartilagem hialina, cápsula articular e osso subcondral (McIlwraith 2005). Nos casos onde forças biomecânicas cíclicas atuam de forma desequilibrada sobre a cartilagem articular, pode haver danos à mesma, provocando uma resposta inflamatória e consequente liberação de citocinas. Além do trauma, processos inflamatórios envolvendo a cápsula articular e a membrana sinovial desencadeiam a liberação de mediadores inflamatórios que vão atuar diretamente sobre a cartilagem hialina. Este processo inflamatório induz o aumento da permeabilidade capilar, promovendo o surgimento de efusão sinovial, induzindo dor articular e perda de mobilidade (McIlwraith 2005). Outra estrutura de grande importância na OA é o osso subcondral que, quando lesionado por processos traumáticos ou inflamatórios, acarreta em lesão secundária da cartilagem devido à falta de suporte ósseo com liberação de citocinas inflamatórias (Lajeunesse & Rebolou 2003, McIlwraith 2005).

Uma vez degradada, a cartilagem articular não possui a capacidade de autorregeneração e nos casos onde hou-

ve perda de cartilagem com exposição do osso subcondral, ocorrerá a formação de um tecido cicatricial fibroso, podendo ou não sofrer metaplasia para fibrocartilagem (Hurtig et al. 1988). Isto ocorre devido ao potencial mitótico limitado dos condrócitos e produção ineficaz de colágeno e proteoglicanos (reparo intrínseco) (Milano et al. 2010, McIlwraith et al. 2011, Yamada, et al. 2011, Milano et al. 2012).

A terapia da OA é sintomática, assim, diversos tratamentos são propostos com o intuito de atuar principalmente na diminuição da dor e inflamação, impedir a progressão da doença e promover a melhora da função articular. No entanto, para casos onde houve a degradação da cartilagem articular, ainda não existe um medicamento capaz de induzir a autoregeneração da cartilagem hialina (Clegg & Booth 2000, Sandoval et al. 2013). Assim, vem sendo discutido o uso da bioengenharia para contornar o potencial limitado de reparação da cartilagem. Diante disso, houve estímulos a diversas pesquisas utilizando a medicina regenerativa, como células tronco mesenquimais associadas ou não a plasma rico em plaquetas, mesmo assim, o resultado alcançado foi um tecido cicatricial de baixa qualidade composto por fibrocartilagem e não cartilagem hialina (Milano et al. 2010, McIlwraith et al. 2011, Yamada et al. 2011, Milano et al. 2012).

Outra alternativa foi o uso da técnica de microfratura, que consiste na estimulação da medula óssea através de perfurações realizadas no osso subcondral, visando o extravasamento de sangue que preenche o defeito e rapidamente organiza-se em um coágulo. Células sanguíneas, elementos indiferenciados da medula óssea e plaquetas ficam retidos no defeito articular (Mankin 1974). Células indiferenciadas e sanguíneas modulam-se em fibroblastos, que produzem um tecido de granulação reparativo. Com progressiva fibrose, o defeito forma um tecido cicatricial em 10 dias, que se torna menos vascular e mais esclerosado. Este tecido sofre uma progressiva condrificação que, ao final, produz um tecido fibrocartilaginoso sobre o defeito. Apesar de não existirem contra indicações para esta técnica, acredita-se que ela seja eficaz apenas para pequenas lesões (inferior a 2 cm^2) com o osso subcondral intacto (Pridie 1959, Steadman 2003). Quando utilizada isoladamente, esta técnica produz apenas um tecido de reparação composto de colágeno I e III, de forma que as células tronco mesenquimais (CTMs) oriundas da estimulação da medula óssea não possuem a capacidade de produzir um tecido de reparação de boa qualidade quando utilizadas de forma única (Getgood et al. 2009).

Diante disso, várias moléculas têm sido testadas na busca de substâncias que possam estimular a diferenciação de células do tecido cicatricial da cartilagem articular em condrócitos. Dentre elas, a cartogenina se mostrou capaz de promover a diferenciação de CTMs em condrócitos (Johnson et al. 2012) e tem apresentado resultados promissores em animais de laboratório (Johnson et al. 2012, Xu et al. 2014).

Devido ao potencial desta molécula e ainda não existirem pesquisas utilizando equinos como animais de experimentação, o presente estudo teve por objetivo avaliar a reparação da cartilagem hialina equina, por meio de análise

macroscópica (através de videoartroscopia) e histológica (através de fragmentos de biópsia), em defeitos condrais induzidos e tratados pela técnica de microperfuração subcondral associada ou não com administração intra-articular de cartogénina.

MATERIAL E MÉTODOS

O estudo experimental foi conduzido atendendo todos os requisitos do comitê de ética em experimentação animal (CEUA/UFMG) sob o protocolo de número nº 36/2014. Foram utilizadas cinco éguas e um cavalo, sem raça definida, pesando em média (\pm DP) $342 \pm 1,58$ kg com a idade aproximada de $7,2 \pm 1,30$ anos e escore corporal de $7,1 \pm 0,75$, todos os animais provenientes da fazenda experimental professor Hélio Barbosa da EV-UFMG, no município de Pedro Leopoldo - MG. Os animais foram mantidos por um período de adaptação de 30 dias e durante todo o tempo do experimento no hospital veterinário da Universidade Federal de Minas Gerais - UFMG, no município de Belo Horizonte - MG, em baias individuais de alvenaria. Foi fornecido água e feno *ad libitum* e ração³ comercial duas vezes ao dia na quantidade de 1% do peso vivo e sal mineral 100g por dia.

Os seis equinos foram considerados hígidos após exame físico (cardiovascular, respiratório e claudicação), laboratorial (hemograma e bioquímica hepática e renal), radiográfico e ultrassonográfico dos joelhos, conforme descrito adiante. A lesão foi induzida em ambas as articulações femoropatulares de cada animal, sendo que uma delas pertencia ao grupo controle e a outra ao grupo tratado. Para o grupo tratado, foram utilizadas seis articulações e, através de um sorteio, as articulações foram subdivididas em três articulações direitas e três esquerdas, e as seis articulações contralaterais foram consideradas o grupo controle.

O primeiro procedimento artroscópico para indução da lesão e realização das microperfurações foi considerado o tempo zero (T-0). Para a intervenção cirúrgica, os animais foram anestesiados e mantidos em decúbito dorsal. Após tricotomia e antisepsia da articulação femorotibiopatelar, foi criado um portal de um centímetro na pele e cápsula articular, com auxílio de uma lâmina de bisturi número 11, entre os ligamentos patelares medial e intermédio, distal à patela. Através deste portal foi introduzida a cânula do artroscópio⁴, acoplada ao obturador⁵. Após o conjunto adentrar a articulação, o obturador foi removido e a câmara⁶ foi acoplada ao artroscópio. Um segundo portal de um centímetro foi criado entre os ligamentos patelares intermédio e lateral, onde através da abertura, foi introduzida uma cureta número 1, para realização da lesão condral na porção distal da tróclea lateral de forma quadrada com 1cm^2 , preservando a integridade do osso subcondral sob a tróclea lateral do fêmur de ambas as articulações.

Após completa exposição do osso subcondral, a mensuração dos lados da lesão foi realizada utilizando-se a ponta de uma pinça Ferris Smith⁷, que apresenta 1 cm após sua total abertura. Feito isso, o osso subcondral foi perfurado com o auxílio de um pino de Steinman de 1,5 mm de diâmetro, acoplado a uma microretífica. Foram feitas um total de cinco perfurações por lesão, uma no centro e quatro nas extremidades. Os pinos eram aprofundados até que houvesse o extravasamento de glóbulos de gordura supostamente advindos da medula óssea. Tal procedimento foi realizado em todas as articulações.

Nas articulações do grupo tratado, aplicações intra-articulares de cartogénina foram realizadas ao final da primeira artroscopia e semanalmente por mais três semanas. Para tanto, previamente ao procedimento cirúrgico a solução mãe foi preparada em uma capela de fluxo laminar, adicionando 5mg de cartogénina⁸ em 70 ml de dimetil sulfoxido⁹. Após a diluição, alíquotas contendo 1 ml da solução foram separadas em tubos do tipo eppendorf, que foram

imediatamente congeladas a -20°C . Ao final da artroscopia e nos dias de tratamento, 1 ml da solução mãe de cartogénina foi adicionada a 19ml de Ringer com lactato chegando à concentração final de $20 \mu\text{M}$ e administrada ao grupo tratado. Um volume igual de solução Ringer lactato foi administrado como placebo nas articulações do grupo controle. As soluções foram sempre preparadas pela mesma pessoa e entregues ao cirurgião em uma seringa de 20ml acoplada a um filtro de seringa de 0,20micras, sem identificação e coberta por esparadrapo, de forma que o estudo fosse conduzido de maneira cega durante todo o período experimental.

Os demais tratamentos foram administrados semanalmente totalizando três semanas. Um filtro de seringa de 0,20 micras era acoplado na seringa contendo os tratamentos e injetado intra articular. Este procedimento foi realizado de maneira cega, da mesma forma descrita anteriormente, mantendo a mesma dose utilizada no dia da cirurgia.

Os animais foram acompanhados durante o período de 60 dias. Ao final do experimento, no T-60, os animais foram submetidos novamente à artroscopia para avaliação das características macroscópicas do tecido de reparação, seguida de artrotomia para realização da biópsia. Os animais foram submetidos a protocolo anestésico e preparação conforme descrito na primeira artroscopia. Após a distensão da capsula articular com 40 ml de ringer com lactato, um portal de 1cm foi feito entre o ligamento patelar lateral e o ligamento patelar intermédio, 1 centímetro distal à patela, em seguida foi introduzido o trocarte e, após adentrar a articulação, o obturador foi removido e o artroscópio foi inserido e acoplado à câmara. Desta forma, foi realizada a avaliação macroscópica do tecido de reparação seguindo critérios avaliados por Yamada et al. (2011) e adaptados para o presente trabalho.

Na avaliação macroscópica, foi verificada a presença ou ausência de proliferações do tecido de reparação, assim como foram avaliados em escores o grau de preenchimento da lesão (0 - ruim, aumento de diâmetro da lesão; 1 - bom preenchimento, menor quantidade de tecido cicatricial, porém sem falhas e 2 - ótimo, lesão completamente preenchida), a presença de aderências as bordas do tecido de reparação (0 - não aderido, 1 - pouco aderido e 2 - bem aderido) e ao osso subcondral (0 - não aderido, 1 - pouco aderido e 2 - bem aderido), a presença de irregularidades (0 - ausente, 1 - discreta ao redor da lesão e 2 - graves, evidentes ao redor da lesão), fibrilações (0 - ausente, 1 - discreta, 2 - moderada e 3 - intensas), erosões no tecido e ao redor da lesão condral (0 - ausente, 1 - moderada e 2 - intenso) e sinovite (1 - ausente, 2 - leve hiperemia, 3 - moderada, membrana sinovial com hiperemia acentuada e 4 - grave, hiperemia acentuada a membrana sinovial/presença de proliferações sinoviais).

Após a avaliação macroscópica de ambas as articulações, o conjunto com a cânula e artroscópio foi removido e após isso foi realizada artrotomia, iniciando uma incisão sobre a tróclea lateral do fêmur de aproximadamente 7cm, distal à patela, entre os ligamentos patelares intermédio e lateral. Após incisão da pele, tecido subcutâneo e fâscias do joelho, houve exposição do tecido adiposo femoropatelar que foi amputado. A cápsula articular foi incidida com auxílio de uma tesoura Metzenbaum. Com a exposição da tróclea lateral, realizou-se a biópsia da transição entre tecido cicatricial e borda do defeito condral utilizando-se um lamelótomo de

³ Essence (Presença nutrição animal Ltda, Brasil).

⁴ Camisa artroscópica (Karl Storz).

⁵ Trocarte rombo (Karl Storz).

⁶ Câmara (Karl Storz).

⁷ Pinça Ferris Smith (Karl Storz).

⁸ Kartogenin (Sigma-Aldrich®,USA).

⁹ DMSO p.a $\geq 99,9\%$ (Sigma-Aldrich®,USA).

Falcão-Faleiros. Posteriormente, promoveu-se lavagem articular seguida da sutura de cápsula articular, fâscias e pele e os animais foram recuperados do procedimento cirúrgico.

Os fragmentos de biopsia foram imediatamente fixados em formalina a 10% e, posteriormente, processados segundo técnicas de rotina, emblocados em parafina e obtidos cortes de 5 micrômetros. Os cortes histológicos foram submetidos à técnica de desparafinização em xilol, e à hidratação em uma sequência de etanol absoluto, etanol a 95%, etanol a 70% e água destilada, em seguida os cortes foram corados pelos métodos de hematoxilina-eosina, pricosírius red e azul de toluidina. Para avaliação do processo de reparação, foi quantificado o percentual de cartilagem hialina neoformada. Para cada um dos cortes, avaliou-se a presença de cartilagem hialina, considerando-se a porcentagem de sua presença no tecido cicatricial avaliado. Para efeitos de comparação entre grupos, foram adotados escores para a proporção de cartilagem hialina de acordo com a porcentagem de sua presença no tecido de reparo (0 - 0%, 1 - 20%, 2 - 40%, 3 - 60%, 4 - 80%, 5 - 100%). Também foi avaliada a predominância de condrocitos (ou perda de celularidade), organização celular e tecidual da cartilagem, qualidade da matriz extracelular, presença de fibras colágenas e fibrose conforme descrito anteriormente (Wilke et al. 2007).

Os dados paramétricos foram submetidos a análise de variância em blocos ao acaso, considerando-se os efeitos de tempo, sendo as médias comparadas pelo teste de Tukey. A comparação entre grupos no mesmo tempo foi realizada pelo teste t de Student. Os dados não paramétricos foram analisados quanto ao efeito do tempo pelo teste de Friedman seguido pelo teste de Dunn e quanto ao efeito do tratamento pelo teste de Mann Whitney. Para todos os testes foi considerado o nível de significância de $P < 0,05$.

RESULTADOS

No primeiro procedimento artroscópico (T-0), não se observou qualquer alteração das articulações. A lesão condral na porção distal da tróclea lateral foi realizada de forma similar em todos os animais. Em todas as articulações, gotas de gordura foram obtidas durante a perfuração do osso subcondral, demonstrando acesso à medula óssea. Durante o pós-operatório imediato e nos dias subsequentes, não foram observadas reduções no consumo de feno e ração. Os animais não apresentaram alterações no comportamento, não havendo distribuição desigual de peso entre os membros posteriores ou alteração em sua mobilidade.

Na segunda artroscopia (após 60 dias), verificou-se, em ambos os grupos de articulações, a presença de sinovite moderada com fibrilações e erosões na cartilagem articu-

lar, envolvendo principalmente a borda da lesão. Em ambos os grupos, houve proliferação tecidual na área da cicatriz, contudo, o preenchimento da lesão foi incompleto e acompanhado de irregularidades ao redor das lesões. Quanto ao percentual de lesão recoberta, aderência às bordas e ao

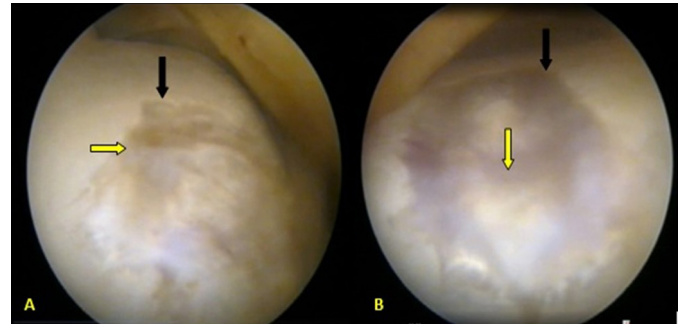


Fig.1. (A) Avaliação das características macroscópicas T-60, da articulação controle e (B) da articulação tratada de lesões realizadas na tróclea lateral do fêmur de equinos tratadas com microperfurações associadas ou não com cartogenina. Setas pretas indicam presença de erosões promovendo aumento do diâmetro da lesão. Setas amarelas indicam áreas de preenchimento incompleto sobre o defeito condral.

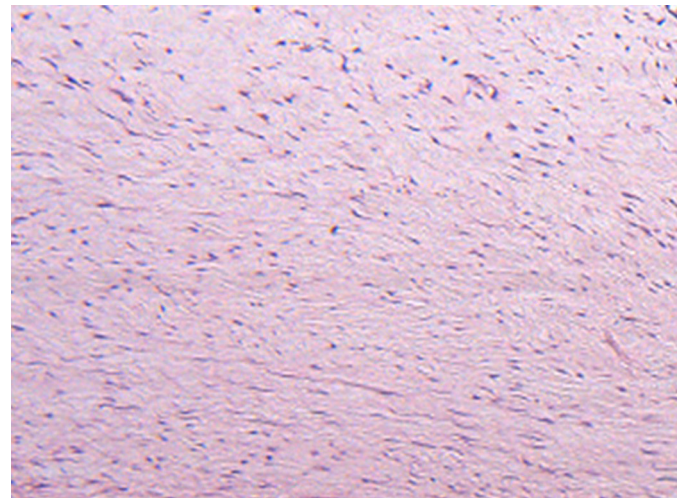


Fig.2. Tecido de reparação no T-60 de lesões realizadas na tróclea lateral do fêmur de equinos tratadas com microperfurações associadas ou não com cartogenina. Observa-se predomínio de fibras colágenas desorganizadas e células fibroblásticas. HE, obj.10x.

Quadro 1. Médias e desvios-padrão das variáveis de avaliação do tecido de reparação, obtidas durante a avaliação videoartroscópica no tempo 60 dias, de lesões realizadas na tróclea lateral do fêmur de equinos tratadas com microperfurações associadas ou não com cartogenina

| Variável | Unidade | Controle | | Tratado | | Valor de P |
|--------------------------------|---------|----------|--------|---------|--------|------------|
| | | Média | DP | Média | DP | |
| Irregularidades | Escore | 1,42 | 0,49 | 1,58 | 0,49 | 0,6 |
| Fibrilações | Escore | 2,08 | 0,86 | 1,58 | 0,8 | 0,4 |
| Erosão | Escore | 0,75 | 0,76 | 0,92 | 0,66 | 0,67 |
| Sinovite | Escore | 3 | 1,27 | 2,5 | 1,05 | 0,46 |
| Porcentagem de lesão recoberta | % | 58% | 33,13% | 43,30% | 21,60% | 0,52 |
| Aderência às bordas | Escore | 1 | 0,63 | 1,17 | 0,75 | 0,72 |
| Aderência ao osso subcondral | Escore | 1,5 | 0,55 | 1,17 | 0,75 | 0,48 |
| Proliferações | Escore | 0,67 | 1,03 | 0,83 | 1,17 | 0,79 |

osso subcondral, os achados foram semelhantes nos dois grupos (Fig.1). Não houve diferença significativa entre os grupos para nenhuma das variáveis analisadas (Quadro 1).

A biópsia foi realizada de maneira satisfatória. A artrotomia possibilitou boa visualização da porção distal da tróclea lateral, permitindo bom posicionamento do lamelótomo de Falcão-Faleiros sobre o tecido de reparação e área de transição de tecido sadio. As amostras coletadas apresenta-

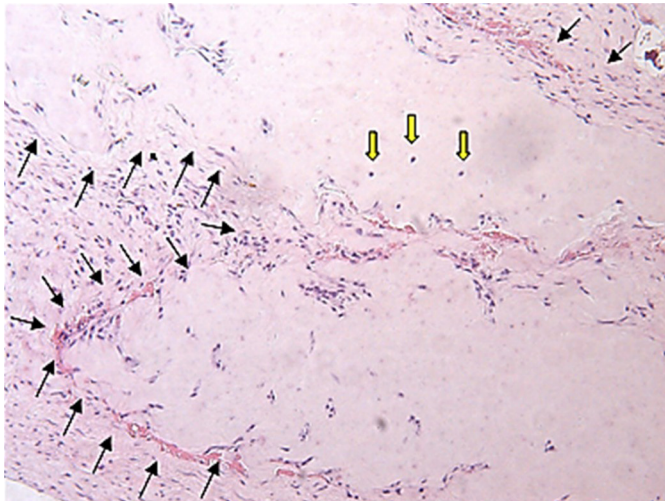


Fig.3. Tecido de reparação, T-60 de lesões realizadas na tróclea lateral do fêmur de equinos tratadas com microperfurações associadas ou não com cartogenina. Observa-se entre setas negras a presença de matriz colágena bem organizada, com presença de condrócitos (setas amarelas) e com características de cartilagem hialina. HE, obj.20x.

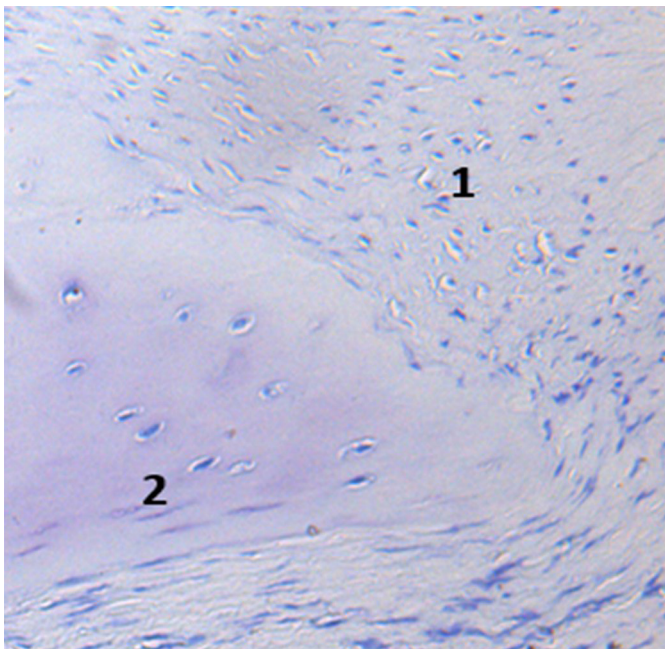


Fig.4. Tecido de reparação, T-60 de lesões realizadas na tróclea lateral do fêmur de equinos tratadas com microperfurações associadas ou não com cartogenina. Observa-se fraca coloração na matriz territorial e interterritorial, (1) região com fibras desorganizadas, (2) matriz colágena com características de cartilagem hialina. Azul de toluidina, obj.20x).

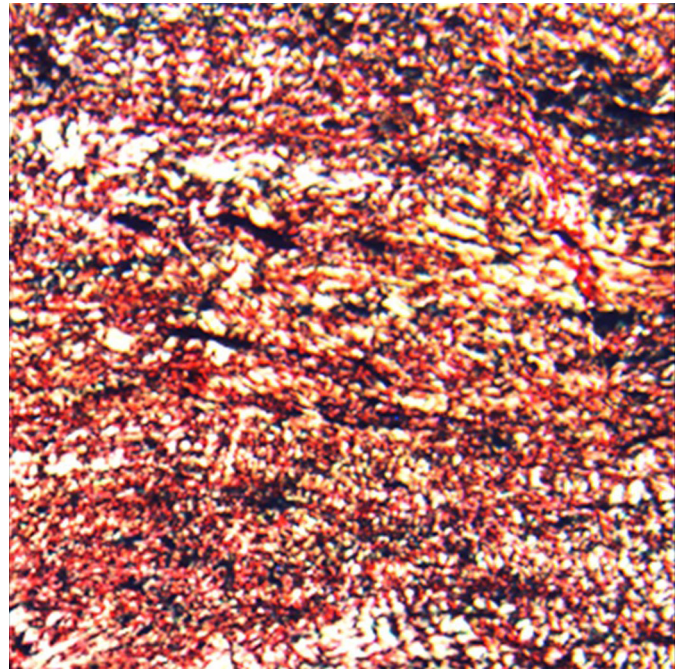


Fig.5. Fotomicrografia de luz polarizada, T-60 de lesões realizadas na tróclea lateral do fêmur de equinos tratadas com microperfurações associadas ou não com cartogenina. Observa-se predomínio de fibras colágenas de coloração amarelo e vermelho (colágeno tipo I). Picosirius red, obj.10x.

vam aproximadamente 0,5cm de diâmetro, apresentando quantidade de material suficiente para análise histológica.

Durante a avaliação das lâminas coradas pelo método de H&E, o tecido de reparação apresentou predomínio de fibras colágenas desorganizadas associadas à perda de condrócitos (Fig. 2). Em alguns segmentos do corte histológico, foi constatado presença de uma matriz bem organizada, característica de cartilagem hialina, contendo condrócitos jovens circundados por uma outra matriz composta por fibrocartilagem (Fig.3). Estes achados foram semelhantes em ambos os grupos de articulações, sem diferença estatística. Na avaliação percentual de cartilagem hialina no tecido cicatricial registrou-se média de 17,5%, considerando-se os dois grupos. Na coloração por Picosirius Red, o tecido de reparação foi confirmado como fibrocartilagem, com predomínio de colágeno tipo I em ambos os grupos avaliados. Nos locais onde houve a formação da matriz com características de cartilagem hialina, a coloração por Picosirius foi negativa (Fig.4). Já na coloração de azul de toluidina, houve pouca marcação sobre a fibrocartilagem e nos locais onde houve a formação de cartilagem do tipo hialina (Fig.5).

DISCUSSÃO

Neste estudo, o modelo de indução de lesão foi feito através do uso de cureta guiada por videoartroscopia. Durante a execução da lesão, levou-se em conta a remoção do plano calcificado, devido à sua interferência no processo de cicatrização, como é descrito por Frisbie et al. (2006). A técnica de perfuração do osso subcondral foi realizada de maneira satisfatória, através do uso de microrretífica em baixa rotação, diferindo da técnica descrita por Yi-Meng & Steadman

(2008), onde os mesmos indicam que as perfurações sejam realizadas através de furadores cônicos associados à batedas com martelo ortopédico. No presente estudo, o acesso à medula óssea foi comprovado por meio do surgimento de glóbulos de gordura no sítio de perfuração, induzindo a migração de células progenitoras para o foco da lesão.

O modelo experimental utilizado para indução de osteoartrite no presente estudo foi considerado adequado, devido à inflamação, efusão articular e degeneração da cartilagem articular, sendo estes achados descritos por McIlwraith (2005). No presente estudo, optou-se por induzir a lesão condral na tróclea lateral, o que difere das demais pesquisas utilizando equinos, onde é realizada a lesão no côndilo medial, visando mimetizar lesões frequentemente visualizadas em humanos (Frisbie et al. 1999). O intuito de realizar a lesão na tróclea lateral distal teve como objetivo facilitar o acesso para artrotomia e biópsia. O lamelótomo de Falcão-Faleiros se mostrou um instrumento eficiente para realização de biópsias de cartilagem articular, produzindo fragmentos de tamanho adequado e preservando a integridade de suas camadas, desde a mais profunda à mais superficial. O acesso à tróclea lateral foi possível em todos animais, tanto para indução da lesão, quanto para artrotomia. Mais além, todos os equinos se recuperaram sem complicações de ambas as cirurgias e em momento nenhum apresentaram seu bem-estar comprometido. Por tais razões, o modelo experimental de defeito osteocondral utilizando na porção distal da tróclea lateral do fêmur foi satisfatório.

Entretanto, há de se ressaltar que houve aumento do diâmetro da lesão condral em alguns animais, o que é incomum quando lesão semelhante é realizada no côndilo medial (McIlwraith et al. 2011, Yamada et al. 2011). Expansão da lesão também foi relatada em um modelo de lesão condral no terceiro osso carpiano, local onde havia pouca sustentação do peso corporal (Hurtig 1988). O processo de reparo da cartilagem pode ser influenciado por vários fatores como o local e tamanho da lesão e as forças de compressão e a movimentação articular, que alteram o fluxo de solutos necessários para a reparação da cartilagem articular (Hurtig 1988).

No presente estudo, o tecido de reparação neoformado foi composto predominantemente de fibrocartilagem, o que não diferiu entre as articulações. Esses achados foram semelhantes aos encontrados por outros autores usando modelos semelhantes (Milano et al. 2010, McIlwraith 2011, Milano et al. 2012). Entretanto, na maioria dessas pesquisas não foi obtida formação de cartilagem hialina, com exceção de McIlwraith (2011), que descreveu a formação de um tecido com características de cartilagem hialina e quantificou este em 16% após avaliação histomorfométrica do tecido de reparação. No presente estudo, foi encontrado, em média, 17,5% deste tecido, o que se assemelha aos resultados alcançados por McIlwraith (2011).

A coloração de toluidina foi utilizada na análise histológica por demonstrar a presença de glicosaminoglicanos na matriz extracelular, corando de azul claro e roxo escuro (metocromasia) os glicosaminoglicanos (Hoemann et al. 2011). Ambos os grupos apresentaram fraca marcação

(azul claro) e não houve metocromasia. Esses achados indicam que houve baixa produção de proteoglicanos, mesmo nas áreas onde houve a formação da matriz com características de cartilagem hialina. Resultados semelhantes foram encontrados por Yamada et al. (2011), mas diferiram dos encontrados por McIlwraith et al. (2011), onde a associação de células tronco mesenquimais e ácido hialurônico, apresentou maior quantidade de agregan. Inferimos que a baixa concentração de células tronco mesenquimais, originadas pela técnica de microperfuração no presente estudo, não alcançou concentrações terapêuticas adequadas a ponto de influenciar a produção de glicosaminoglicanos.

Ao contrário do observado em estudos recentes realizados em animais de laboratório, a injeção intraarticular de cartogenina não promoveu melhora na reparação de defeitos condrais no presente estudo. A cartogenina já se mostrou capaz de promover a diferenciação de células tronco mesenquimais (CTMs) em condrócitos. Estudos clínicos em outras espécies têm demonstrado que a cartogenina pode promover a regeneração de cartilagem hialina em ratos (Johnson et al. 2012) e coelhos (Xu et al. 2014). Em coelhos, a adição de cartogenina produziu significativa melhora no aspecto macroscópico de defeitos condrais tratados com microfratura (Xu et al. 2014). Mais além, em modelo de osteoartrite induzida em ratos, o membro tratado com 1 μ M de cartogenina, apresentou maior capacidade de sustentação do peso quando comparado ao membro não tratado (Johnson et al. 2012).

Como os estudos clínicos com a molécula cartogenina nas diversas espécies ainda são escassos, torna-se difícil discutir os possíveis fatores responsáveis pela falta de efeito positivo da terapia com esta molécula no presente estudo. Todavia, estes primeiros resultados não devem descartar o uso da cartogenina para uso clínico em equinos. Novos estudos testando outras concentrações e formulações e outros protocolos terapêuticos deverão ser realizados, até que se comprove a ineficácia do uso da cartogenina para reparação condral articular em equinos.

O uso de microperfurações de defeitos condrais, segundo o método descrito utilizando o pino de Steinman, foi útil e de fácil realização, se mostrando capaz de induzir a formação de tecido de reparação com presença de cartilagem hialina. O modelo de lesão osteocondral na porção distal da tróclea lateral do fêmur equino permitiu fácil acesso cirúrgico para a realização de biópsias. Mais além, todos animais apresentaram evolução favorável no pós-cirúrgico, sem evidências de comprometimento de seu bem-estar. Isso demonstra a utilidade desse modelo, contudo considerou-se que o aumento de área de algumas lesões, quando comparada com estudos que utilizaram o côndilo medial, trouxe dúvidas se o menor contato dessa área com a patela poderia interferir negativamente no processo de reparo da cartilagem.

CONCLUSÃO

A terapia com cartogenina, segundo protocolo utilizado, não foi eficaz em melhorar a qualidade ou a quantidade de tecido de reparação em lesões osteocondrais induzidas e tratadas com microperfurações na tróclea lateral do fêmur em equinos.

Agradecimentos.- Apoio financeiro concedido pela Coordenação de Aperfeiçoamento de Pessoal de Nível Superior (CAPES), pelo Conselho Nacional de Desenvolvimento Científico e Tecnológico (CNPq), do qual o autor para correspondência é Bolsista de Produtividade em Pesquisa, e pela Fundação de Amparo à Pesquisa de Minas Gerais (FAPEMIG).

REFERÊNCIAS

- Brandt K.D., Paul D. & Eric R. 2009. Etiopathogenesis of Osteoarthritis. *Med. Clin. North Am.* 93:1-24.
- Clegg P. & Booth T. 2009. Drugs used to treat osteoarthritis in the horse. In *Practice*, 22:594-603.
- Frisbie D.D., Morisset S., Ho C.P., Rodkey W.G., Steadman J.R. & McIlwraith C.W. 2006. Effects of calcified cartilage on healing of chondral defects treated with microfracture in horses. *Am. J. Sports Med.* 34(11):1824-1831.
- Frisbie D.D., Trotter G.W., Powers B.E., Rodkey W.G., Steadman J.R., Howard R.D., Park R.D. & McIlwraith C.W. 1999. Arthroscopic subchondral bone plate microfracture technique augments healing of large chondral defects in the radial carpal bone and medial femoral condyle of horses. *Vet. Surg.* 28(4):242-255.
- Getgood A., Bhullar T.P.S. & Rushton N. 2009. Current concepts in articular cartilage repair. *J. Orthopaed. Trauma* 23(3):189-200.
- Hoemann C., Kandel R., Roberts S., Saris D.B.F., Creemers L., Mainil-Varlet P., Méthot S., Hollander A.P. & Buschmann M.D. 2011. International cartilage repair society (ICRS) recommend guidelines for histological endpoints for cartilage repair studies in animal models and clinical trials. *Cartilage* 2(2):153-172.
- Hurtig M.B., Fretz P.B., Doige C.E. & Schnurr D.L. 1988. Effects of lesion size and location on equine articular cartilage repair mark. *Can. J. Vet. Res.* 52:137-146.
- Johnson K., Zhu S., Tremblay M.S., Payette J., Wang J., Bouchez L.C., Meeusen S., Althage A., Cho C.Y., Wu X. & Schultz P.G. 2012. A stem cell-based approach to cartilage repair. *Science* 336(6082):717-721.
- Lajeunesse D. & Reboul P. 2003. Subchondral bone in osteoarthritis: a biologic link with articular cartilage leading to abnormal remodeling. *Rheumatology* 15:628-633.
- Mankin H.I. 1974. The reaction of articular cartilage to injury and osteoarthritis. *N. Engl. J. Med.* 291:1285-1292.
- McIlwraith C.W. 2005. From arthroscopy to gene therapy: 30 years of looking in joints. *Am. Assoc. Equine Pract.* 51:65-113.
- McIlwraith C.W., Frisbie D.D., Rodkey W.G., Kisiday J.D., Werpy N.M., Kawcak C.E. & Steadman J.R. 2011. Evaluation of intra articular mesenchymal stem cells to augment healing of microfractured chondral defects. *Arthroscopy* 27(11):1552-1561.
- McIlwraith C.W. & Trotter G.W. 1999. Clinical features and diagnosis of equine joint disease, p.120-144. In: *Ibid.* (Eds), *Joint Disease in the Horse*. W.B. Saunders, Philadelphia.
- Milano G., Deriu L., Sanna Passino E., Deriu L., Careddu G., Manunta L., Manunta A., Saccomanno M.F. & Fabbriani C. 2010. The effect of platelet rich plasma combined with microfractures on the treatment of chondral defects: an experimental study in a sheep model. *Osteoarthritis and Cartilage* 8:971-980.
- Milano G., Deriu L., Sanna Passino E., Masala G., Manunta A., Postacchini R., Saccomanno M.F. & Fabbriani C. 2012. Repeated platelet concentrate injections enhance reparative response of microfractures in the treatment of chondral defects of the knee: an experimental study in an animal model. *Arthroscopy* 28(5):688-701.
- Palmer J.L. & Bertone A.L. 1994. Joint structure, biochemistry and biochemical disequilibrium in synovitis and equine joint disease. *Equine Vet. J.* 26(4):263-277.
- Pridie K.H. 1959. A method of resurfacing osteoarthritic knee joints. *J. Bone Joint Surg., Bras.* 41:9-618.
- Sandoval J.A., López C. & Ju Carmona J.U. 2013. Therapies intended for joint regeneration in the horse. *Arch. Med. Vet.* 45:229-236.
- Steadman J.R., Briggs K.K. & Rodrigo J.J. 2003. Outcomes of microfracture for traumatic chondral defects of the knee: average 11-year follow-up. *Arthroscopy* 19:84-477.
- Sutton S., Clutterbuck A., Harris P., Gent T., Freeman S., Foster N., Barrell-Jolley R. & Mobasher A. 2009. The contribution of the synovium, synovial derived inflammatory cytokines and neuropeptides to the pathogenesis of osteoarthritis. *Vet. J.* 179(1):10-24.
- Wilke M.M., Nydam D.V. & Nixon D.J. 2007. Enhanced early chondrogenesis in articular defects following arthroscopic mesenchymal stem cell implantation in an equine model. *J. Orthop. Res.* 25:(7):913-925.
- Xu X., Shen Y.D., Shi D. & Jiang Q. 2014. Full-thickness cartilage defects repair with microfracture technique and intra-articular injection of a small molecule compound kartogenin. *Sports Med. Adult Reconstruct. Abstracts* 22:482.
- Yamada A.L.M. 2011. Efeito do implante autólogo de plasma rico em plaquetas e células tronco mesenquimais na reparação de lesões condrais articulares induzidas experimentalmente em equinos. *Dissertação de Mestrado em Medicina Veterinária, Escola de Veterinária, Universidade Estadual Paulista, Botucatu, SP.* 145p.
- Yi-Meng Y. & Steadman J.R. 2008. Microfracture for osteochondritis dissecans lesions. *Oper. Tech. Sports Med.* 16:77-80.