

INTOXICAÇÃO EXPERIMENTAL POR *Senecio brasiliensis* (Compositae) EM OVINOS¹

CLAUDIO S.L. BARROS^{2,5}, LUCIANO L. METZDORF³, MURILO N. SANTOS^{2,5},
SEVERO S. BARROS^{2,5} e PAULO V. PEIXOTO⁴

ABSTRACT. - Barros C.S.L., Metzdorf L.L., Santos M.N., Barros S.S. & Peixoto P.V. 1989. [Experimental poisoning of sheep by *Senecio brasiliensis* (Compositae).] Intoxicação experimental por *Senecio brasiliensis* (Compositae) em ovinos. *Pesquisa Veterinária Brasileira* 9 (3/4):55-67. Dept^o Patologia, Univ. Fed. St^a Maria, 97119 Santa Maria, RS, Brazil.

In experimental studies with *Senecio brasiliensis* (Spreng.) Lessing, 12 eighteen-months-old sheep were force-fed orally or by ruminal canula, the dried aerial parts of the plant collected during sprouting. Two sheep of the same age were used as controls. Plant related death occurred in 4 animals fed amounts of the plant corresponding to 15, 18 and 60 percent of their body weight. Another animal died of an unrelated disease. All animals remained in good condition throughout the experiment. Clinical signs, lasting from 1 to 5 days, and observed only in those animals that went on to die, were: depression, loss of appetite, loss of rumination, drooling of thick saliva, jaundice, and dark urine. The most important necropsy findings included jaundice, enlarged livers with accentuation of the lobular pattern, and darkened kidneys. Microscopically there was liver cell degeneration and necrosis associated with varying degrees of cholestasis, bile duct hyperplasia, hepatomegalocytosis and fibroplasia, although proliferative and megalocytic lesions were never very marked. The most prominent lesion in the kidneys were tubular nephrosis with the presence of bile pigment in the renal tubular epithelium and tubular lumina, and hyalin casts in the tubular lumina. Copper levels were high (800 and 950 ppm) in two of the dead animals and normal (349 and 159) in the other two. The clinical-pathological syndrome presented by the four animals which died suggests a form of chronic hepatogenous copper poisoning, secondary to pyrrolizidine alkaloidosis. The animals which did not die did not show clinical signs, and were sacrificed and necropsied at least 120 days after the last plant feeding. None of the sacrificed animals presented gross lesions, although some revealed milder microscopic liver changes similar to those above described. It was concluded that sheep are more resistant to the effects of *Senecio brasiliensis* than cattle. The results of their study suggest that the use of sheep to control the plant, in order to prevent *S. brasiliensis* poisoning in cattle, would not be safe.

INDEX TERMS: Poisonous plants, *Senecio brasiliensis*, pyrrolizidine alkaloids, experimental plant poisoning, chronic hepatogenous copper poisoning, sheep, pathology.

SINOPSE. - Num estudo experimental com *Senecio brasiliensis* (Spreng.) Lessing, 12 ovinos de 18 meses de idade receberam, por via oral ou por fistula ruminal, as partes aéreas dessecadas da planta colhida durante a brotação. Dois animais da mesma idade foram usados como controle. A morte devido a planta ocorreu em 4 animais que receberam quantidades da planta correspondentes a 15, 18 e 60 por cento de seus pesos corporais. Um 5^o animal morreu de doença intercorrente. Todos os animais permaneceram em bom estado de nutrição durante todo o experimento. Sinais clínicos, que foram observados apenas nos animais que

morreram, tiveram uma evolução de 1 a 5 dias e incluíam apatia, anorexia, parada da ruminacão, salivação abundante e viscosa e icterícia. Os achados de necropsia mais importantes encontrados nesses animais foram de icterícia, fígado aumentado e com acentuação do padrão lobular e rins de coloração escura. Microscopicamente, havia degeneração e necrose hepatocelulares associadas a vários graus de bilestase, hiperplasia de ductos biliares, hepatomegalocitose e fibroplasia, embora as lesões proliferativas e de megalocitose nunca fossem muito marcantes. Nos rins, as lesões microscópicas mais proeminentes eram de nefrose tubular com presença de pigmento biliar no citoplasma das células epiteliais e na luz dos túbulos e de cilindros hialinos na luz dos túbulos. Dentre os animais que morreram os níveis de cobre estavam elevados (800 e 950 ppm) no fígado de dois animais e não elevados (349 e 159 ppm) em dois outros. A síndrome clínico patológica apresentada por quatro animais que morreram sugere uma forma de intoxicação hepatógena crônica por cobre, secundária à intoxicação por alcalóides pirrolizidínicos encontrados na planta. Os animais que não morreram espontaneamente também não apre-

¹ Aceito para a publicação em 17 de maio de 1988.

² Departamento de Patologia, Seção de Patologia Veterinária, Universidade Federal de Santa Maria, Santa Maria, Rio Grande do Sul 97119.

³ Curso de Pós-Graduação em Medicina Veterinária, Área de Patologia Veterinária, Universidade Federal de Santa Maria, Santa Maria, Rio Grande do Sul 97119.

⁴ Unidade de Pesquisa em Saúde Animal, Embrapa, Km 47, Seropédica, Rio de Janeiro 23851.

⁵ Bolsista do CNPq.

sentaram sinais clínicos e foram sacrificados e necropsiados, no mínimo, 120 dias após a última administração da planta. Nenhum desses animais sacrificados mostrou lesões macroscópicas, embora alguns mostrassem alterações hepáticas histológicas menos acentuadas, mas semelhantes as acima descritas. Conclui-se que os ovinos são mais resistentes a ação do *S. brasiliensis* do que os bovinos. No entanto, os resultados desse experimento sugerem que não é seguro o uso de ovinos para o controle da planta, a fim de prevenir a intoxicação por *S. brasiliensis* em bovinos.

TERMOS DE INDEXAÇÃO: Plantas tóxicas, *Senecio brasiliensis*, alcalóides pirrolizidínicos, intoxicação experimental por plantas, intoxicação hepatogênica crônica por cobre, ovinos, patologia.

INTRODUÇÃO

Plantas do gênero *Senecio* são largamente distribuídas pelo mundo (Forsyth 1979) e mais de 1.200 espécies do gênero são reconhecidas. Dessas, aproximadamente 25 foram comprovadas como tóxicas (Kingsbury 1964). As espécies tóxicas contêm alcalóides pirrolizidínicos (APs) que são metabolizados pelo hepatócito em grupos pirróis tóxicos responsáveis pelo dano hepatocelular (McLean 1970). Espontaneamente, eqüinos e bovinos são mais frequentemente afetados (Bull 1961, Muth 1968, Cheeke 1984), sendo que essas duas espécies animais possuem susceptibilidades equivalentes (Kingsbury 1964, Hooper 1978); a evolução da intoxicação é variável e os sinais clínicos incluem um largo espectro de manifestações como anorexia, emagrecimento, tenesmo, coprostase, diarréia, icterícia e perturbações nervosas (Bull 1961, Muth 1968, Petersen & Culvenor 1983, Tokarnia & Döbereiner 1984). Essas manifestações clínicas da intoxicação estão direta ou indiretamente relacionadas às lesões hepáticas de degeneração e necrose centrolobulares, megalocitose, variáveis graus de fibrose e hiperplasia ductal (Petersen & Culvenor 1983).

Os ovinos têm sido desde longo tempo considerados como bastante resistentes à intoxicação por plantas do gênero *Senecio* (Hooper 1978, Cheeke 1984) e seu uso como erradicadores da planta tem sido, inclusive recomendado (Murnane 1933, Dollahite 1972, Petersen & Culvenor 1983). Essa medida pode, porém, ser perigosa (Donald 1957, Kingsbury 1964, Mortimer & White 1975) e já provocou perdas econômicas consideráveis aos que a praticam (Forsyth 1979).

A resistência dos ovinos aos APs é, geralmente, explicada como sendo devida a detoxicação desses alcalóides pela microflora ruminal dessa espécie (Lanigan & Smith 1970) ou a menor produção de grupos pirróis tóxicos pelo hepatócito dos ovinos, no processo de metabolização dos APs (Shull et al. 1976). Experimentos recentes (Craig et al. 1986) tendem a confirmar a primeira hipótese, pois ovelhas infundidas com alcalóides de *S. jacobaea* diretamente no fígado, pela circulação portal, desenvolveram lesões da intoxicação, em contraste com ovelhas dosadas oralmente com os mesmos alcalóides.

O Quadro 1 esquematiza os principais achados na literatura quanto à susceptibilidade dos ovinos frente a diferentes espécies do gênero *Senecio*.

Em geral, duas síndromes clínico-patológicas são associadas à intoxicação em ovinos por plantas que contêm APs (Seaman 1987). Na chamada intoxicação primária, a ingestão prolongada da planta causa degeneração hepática crônica e atrofia por perda de hepatócitos associada à megalocitose de células hepáticas remanescentes (Bull 1961). A segunda síndrome resulta da intoxicação hepatogênica crônica por cobre (St. George-Grambauer & Rac 1962, Petersen & Culvenor 1983). Nesse tipo, o armazenamento de cobre pelo hepatócito é favorecido pela alteração provocada pelo alcalóide. A rápida liberação posterior do cobre na corrente circulatória provoca quadro de hemólise aguda, mais necrose hepatocelular, hemoglobinememia e lesão renal (Kumaratilake & Howell 1987, Seaman 1987). A morte sobrevém por insuficiência renal ou hepática (Petersen & Culvenor 1983, Kelly 1985).

No Brasil, *Senecio brasiliensis* é uma das espécies mais difundidas do gênero; sua toxicidade já foi experimentalmente estabelecida para bovinos (Tokarnia & Döbereiner 1984) e surtos espontâneos da intoxicação têm sido descritos nessa espécie, associados à ingestão de *S. brasiliensis* e outras espécies de *Senecio* (Mendez et al. 1987, Barros et al. 1987). É de interesse ressaltar que, nos campos onde ocorreram esses surtos, não havia ovinos; isso tem sido geralmente aceito como um fator condicional à intoxicação pelos bovinos, uma vez que a planta assim cresceria mais abundantemente.

O presente estudo objetivou verificar a susceptibilidade dos ovinos a *S. brasiliensis* e estabelecer o quadro clínico e anatomopatológico da intoxicação, bem como estabelecer comparação deste quadro com o observado na intoxicação em bovinos pela mesma planta (Tokarnia & Döbereiner 1984).

MATERIAL E MÉTODOS

Foram usados no experimento 14 ovinos de raça mista, machos, castrados, com aproximadamente 18 meses, pesando ao redor de 30 kg cada um. Os animais foram tatuados na orelha com números de 1 a 14 (incluindo 2 animais-controle) e confinados em estábulo de alvenaria com piso de cimento. A ração consistia de feno de alfafa e concentrados⁶. Tanto a ração como a água eram dados à vontade.

Para controle da verminose, de três animais de cada grupo foram colhidas amostras de fezes antes do início do experimento e, periodicamente, durante o mesmo, para exame parasitológico. Em casos de alta infecção todos os animais eram tratados com antihelmíntico⁷.

Folhas e talos de *Senecio brasiliensis* foram colhidos no município de Itaqui, RS, em fevereiro de 1972 (Tokarnia & Döbereiner 1984) secados à sombra e administrados manualmente por via oral. Para os Ovinos 11 e 12, devido a grande quantidade da planta a ser administrada, utilizou-se fístula ruminal.

Dados relativos à identificação botânica da planta já foram relatados (Tokarnia & Döbereiner 1984). Os delineamentos experimentais das pesquisas com *S. brasiliensis* em ovinos e bovinos

⁶Ração para ovinos OVINO-SANO, Samrig, RS.

⁷Tetramisole injetável (Merck).

Quadro 1. Alguns dados encontrados na literatura acerca da susceptibilidade dos ovinos a várias espécies de *Senecio*

Referência	Espécie de <i>Senecio</i>	Estado da planta administrada	Dose total (% sobre o peso do animal ou g/kg)	Nº de administrações diárias	Nº de animais testados	Efeito aparente	Sinais clínicos	Lesões hepáticas
Clawson (1933)	<i>S. longilobus</i>	Verde	2,5%	1	1	Morte	Depressão, fraqueza, anorexia, graus variáveis de icterícia, urina escura, dor abdominal, tremores musculares espasmódicos	Degenerativas
"	"	"	20%	20	1	Morte	"	Reparativas com fibrose
"	<i>S. integerrinus</i>	"	até 4,5kg	27 a 28	9	Negativo	A.(a)	N.V.
Mathews (1934) apud Dollahite (1972)	<i>S. longilobus</i>	Dessecado	93%	145	1	Negativo, S.	A.	A.
			12%	4	1	Negativo, S.	A.	A.
			102%	51	1	Adoeceu	Anorexia, recuperou-se	N.V.
			153%	51	1	Adoeceu	Anorexia, emagrecimento	N.V.
			145%	58	1	Morreu		"Lesões crônicas moderadas de intoxicação por <i>Senecio</i> "
Kingsbury (1964)	<i>S. longilobus</i>	NC	1 a 4%	30	NC	NC	NC	Aguda: necrose e hemorragia acentuadas
Dollahite (1972)	<i>S. longilobus</i>	Dessecado	14,5%	29	1	M. em 277 dias	N.V.	Moderada cirrose
			9,0%	36	1	S. aos 111 dias	A.	A.
			27,5%	110	1	S. aos 111 dias	A.	Cirrose incipiente
			11,0%	22	1	S. aos 285 dias	A.	Cirrose moderada
Mortimer & White (1975)	<i>S. jacobaea</i>	Dessecado	264g/kg	80	1	M. na 11ª semana A.I.T.	Emagrecimento,	
			420g/kg	127	1	M. na 18ª semana A.I.T.	icterícia e	Fibrose e atrofia progressiva
			460g/kg	140	1	M. na 46ª semana A.I.T.	fotosensibilização	
			460g/kg	140	1	S. na 72ª semana A.I.T.	A.	Pigmentação anormal
			92g/kg	28	4	A., S.		
			180g/kg	56	4	A., S.		
			88g/kg	35	1	M. na 5ª semana A.I.T.	Icterícia	NC
			288g/kg	96	10	7 morreram em média 137 dias PT	Icterícia e emagrecimento	Fibrose e atrofia
			228g/kg	96	8	6 morreram em média 119 dias PT	Icterícia e emagrecimento	Fibrose e atrofia
Hooper (1978)	<i>Senecio</i> spp	NC	2g/kg	NC	NC	N.V.	-	Necrose aguda, megalocitose, lesão veno-oclusiva, glóbulos de inclusão citoplasmática, fibrose portal, proliferação de ductos biliares
Forsyth (1979)	<i>S. jacobaea</i> <i>S. cineraria</i>	NC verde	2g/kg Surto espontâneo	NC	NC	N.V. M. 40 de 140	- Aguda: morte no 15º dia, agressividade; crônica: emagrecimento, caquexia.	- Aguda: hepatite congestiva; crônica: cirrose e atrofia.
Rosiles & Paasch (1982)	<i>S. sanguisorbae</i>	Verde	Surto espontâneo	-	-	M. 25 de 400	Edema subcutâneo	Macro: aspecto de noz-moscada, friável; Micro: megalocitose, glóbulos eosinofílicos intracitoplasmáticos.
Araya et al. (1983)	<i>S. erraticus</i>	Dessecado	30%	60	8	A.	A.	Micro: (biopsia): Hipertrofia das células de Kupffer, megalocitose, esteatose

(a) Abreviaturas usadas: A. = ausente, S. = sacrificado para necropsia, N.V. = não verificado, M. = morte espontânea, A.I.T. = após início do tratamento, PT = pós-tratamento, P.C. = peso corporal, NC = não consta.

(Tokarnia & Döbereiner 1984) foram feitos simultaneamente para fins de comparação da susceptibilidade destas espécies à planta. Uma vez verificada a menor sensibilidade dos ovinos, outros experimentos com maiores dosagens fizeram-se necessários.

Diariamente era feita a inspeção clínica dos animais, considerando-se, principalmente, o apetite, a disposição em movimentar-se, o estado de nutrição, a coloração das mucosas, aspecto das fezes e o funcionamento do rúmen. Nos animais (Ovinos 10 e 12) que mostraram sintomas da intoxicação durante a administração da planta, essa foi suspensa antes do prazo programado.

Devido a intoxicação por alcalóides pirrolizidínicos ser, em geral, reconhecidamente crônica e progressiva, podendo os animais adoecer vários meses após a ingestão da planta (Donald 1957), os animais que não tiveram morte espontânea, foram sa-

crificados por exangüinação dentro de, no mínimo, 120 dias após a última administração. Os animais controles (Ov. 13 e 14) foram sacrificados da mesma forma ao final do experimento (Quadro 2).

Uma necropsia completa foi realizada em todos os animais. Após a necropsia colheram-se fragmentos de fígado, vesícula biliar, rim, coração, abomaso, pulmão, intestino, baço e encéfalo, os quais foram fixados em formol a 10%, incluídos em parafina, cortados a 5µ e corados pela hematoxilina-eosina. Cortes de congelamento do fígado (Ov. 8, 9, 10 e 12) foram corados pelo Sudan III. Cortes em parafina de fígado foram corados pela técnica de Masson (Ov. 1, 2, 3, 4, 7, 8, 9, 10, 11, 12 e 13), PAS e Perls (Ov. 1, 3, 7, 8, 9, 11 e 12) e pela técnica do ácido rubeânico (Ov. 2, 4, 5, 7, 8, 9, 10, 11 e 12). Cortes em parafina de rim (Ov. 6, 8,

Quadro 2. Intoxicação experimental com *Senecio brasiliensis* dessecado^a em ovinos. Delineamento experimental

Ovino nº	Doses diárias (g/kg)		Nº de administrações	Doses totais em kg		Porcentagem da planta em relação ao peso do animal (%) ^b	Tempo decorrido entre a última dosagem e a morte (dias)	Tipo de morte
	Planta seca administrada	Correspondente em planta verde		Planta seca administrada	Correspondente em planta verde			
1	6	30	1	0,18	0,90	3	124	S ^c
2	2	10	3	0,18	0,90	3	201	S
3	0,125	0,625	120	0,45	2,25	7,5	168	S
4	0,125	0,625	17x7 ^d	0,45	2,25	7,5	193	S
5	2	10	10	0,60	3,0	10	123	S
6	1	5	30	0,90	4,5	15	108	M ^e
7	1	5	4x7 ^d	0,90	4,5	15	190	S
8	0,5	2,5	60	0,90	4,5	15	155	M
9	0,5	2,5	8x7 ^d	0,90	4,5	15	91	M
10	6	30	6	1,08	5,4	18	1	M
11	2	10	30	1,80	9,0	30	172	S
12	4	20	30	3,6	18,0	60	5	M
13 ^f	-	-	-	-	-	-	-	S ^g
14 ^f	-	-	-	-	-	-	-	S ^g

^a A planta foi administrada em estado dessecado que corresponde a 1/5 do peso da planta em estado verde fresco;

^b Calculado sobre o peso da planta verde;

^c S = Não adoeceu, sacrificado por exangüinação;

^d Administração semanais de doses equivalentes a sete doses diárias;

^e M = Morte espontânea, sendo que o animal nº 6 morreu de doença intercorrente;

^f Animais controle;

^g S = Sacrificados ao final do experimento.

9, 10 e 12) foram corados pela técnica de Perls. Fragmentos de fígado, fixados em formol, de quatro animais que apresentaram icterícia (Ov. 8, 9, 10 e 12) e de um animal sem sintomas (Ov. 2), foram analisados para os níveis de Cu por espectrofotometria⁸.

RESULTADOS

Nos Quadros 2 a 6 estão esquematizados os principais dados relativos aos experimentos realizados em ovinos com *Senecio brasiliensis*. Pormenores sobre esses experimentos aparecem nos resumos dos protocolos transcritos a seguir:

Ovino 1, macho castrado, cruz merino, com 30kg; recebeu em 14.9.73 uma única administração de 180g das partes aéreas dessecadas (correspondente a 900g = 30g/kg da planta verde fresca) de *S. brasiliensis* e foi sacrificado em 14.1.74, sem ter apresentado quaisquer sintomas.- *Achados de necropsia* (Vn-8-74)⁹: animal em bom estado de nutrição. Pulmão com nódulos de aspecto caseoso e estrutura lamelar. Demais órgãos sem alterações macroscópicas.- *Exame histológico*: no fígado, algumas células de Kupffer contêm pigmento marron-amarelado de aspecto ferruginoso (PAS positivo). Vesícula biliar, rins, coração, abomaso e encéfalo sem alterações. O pulmão apresentava nódulos parasitários parcialmente calcificados.

Ovino 2, macho castrado, cruz merino, com 30kg; a partir de 14.9.73 recebeu três administrações diárias sucessivas de 60g das partes aéreas dessecadas (correspondentes a 300g = 10g/kg da planta verde fresca) de *S. brasiliensis*. Ao final do experimento havia recebido 180g de planta dessecada, o que corresponde a 900g de planta verde. Recebeu a última administração em 16.9.73 e foi sacrificado em 5.4.74, sem ter apresentado sintomas.- *Achados de necropsia* (Vn-53-74): animal em bom estado de nutrição. Não foram encontradas alterações à necropsia.- *Exame histológico*: examinados fígado, vesícula biliar, rim, coração, abomaso, pulmão e encéfalo. Esses órgãos não apresentavam alterações microscópicas.

A determinação da quantidade de cobre no fígado desse animal revelou 156 ppm.

⁸Fragmentos fixados do órgão eram secados a 120°C por 24 horas. Em seguida 1g de pó seco de cada espécime era digerido com HNO₃ e HClO₄ (120°C) diluindo-se o resíduo da digestão em HNO₃ a 1% e determinando-se o nível de Cu num espectrofotômetro de absorção atômica modelo Varian A-175.

⁹(Vn-8-74) = Identificação no protocolo da Seção de Patologia Veterinária do Departamento de Patologia da Universidade Federal de Santa Maria.

Ovino 3, macho castrado, cruz corriedale, com 30kg; recebeu, a partir de 14.9.73 durante 120 dias, diariamente 3,75g das partes aéreas dessecadas (correspondentes a 18,75g = 0,625g/kg da planta verde fresca) de *S. brasiliensis*. Ao final do experimento havia recebido 450g da planta dessecada o que corresponde a 2.259g da planta verde. Recebeu a última administração em 11.1.74 e foi sacrificado em 28.6.74, sem ter apresentado quaisquer sintomas.- *Achados de necropsia* (Vn-109-74): animal em bom estado de nutrição. Pulmão com pequena área de aderência entre as pleuras visceral e parietal. Coração com áreas amareladas disseminadas por todo o miocárdio.- *Exame histológico*: no fígado, leve a moderado acúmulo de pigmento de cor marron-amarelada de aspecto ferruginoso (PAS positivo) em muitas células de Kupffer, com distribuição disseminada, porém com maior frequência ao redor das veias centrobulares e sublobulares. Discreta proliferação das células epiteliais dos ductos biliares, leve tumefação celular difusa dos hepatócitos que mostram os bordos celulares distintos. Vesícula biliar com discreta hiperplasia dos folículos linfóides da submucosa. Coração com moderada infestação por *Sarcocystis* sp e presença de leves infiltrados inflamatórios mononucleares intersticiais focais que, em uma área, circundam um cisto do parasita; em duas outras áreas a parede do cisto encontra-se rompida e as células inflamatórias mostram-se misturadas à massa de parasitas. Discretas áreas focais de vacuolização de fibras cardíacas. Pequeno número de grupos de fibras cardíacas hialinizadas e com núcleo picnótico. Abomaso com leve infiltrado inflamatório mononuclear na mucosa associado a discreta hiperplasia linfóide dos folículos. Pulmão, rim e encéfalo sem alterações.

Ovino 4, macho castrado, cruz corriedale, com 30kg; recebeu durante 17 semanas a partir de 14.9.73, uma vez por semana, 26,47g das partes aéreas dessecadas (correspondentes a 132,30g = 0,25g/kg x 7 da planta verde fresca) de *S. brasiliensis*. Ao final do experimento havia recebido 450g da planta dessecada, o que corresponde a 2,25g/kg da planta verde. Recebeu a última administração em 4.1.74 e foi sacrificado em 16.7.74, sem ter apresentado quaisquer sintomas.- *Achados de necropsia* (Vn-120-74): animal em bom estado de nutrição. Não foram encontradas lesões macroscópicas.- *Exame histológico*: no fígado há raros hepatócitos necróticos, distribuídos pelo parênquima. Vesícula biliar, rim, abomaso, pulmão e encéfalo sem alterações.

Ovino 5, macho castrado, cruz merino, com 30kg; recebeu a partir de 14.9.73 diariamente, durante 10 dias, 60g das partes aéreas (correspondentes a 300g = 10g/kg da planta verde fresca) de *S. brasiliensis*. Ao final do experimento havia recebido 600g de planta dessecada, o que corresponde a 3.000g de planta verde. Recebeu a última administração em 23.9.73 e foi sacrificado em 24.1.74 sem ter apresentado quaisquer sintomas.- *Achados de necropsia* (Vn-13-74): animal em bom estado de nutrição. Cistos hidáticos no parênquima pulmonar e hepático.- *Exame histológico*: fígado e pulmão sem alterações, além da presença dos cistos parasitários. Vesícula biliar, rim, coração, abomaso e encéfalo sem alterações.

Ovino 6, macho castrado, cruz merino, com 30kg; recebeu a partir de

Quadro 3. Intoxicação experimental com *Senecio brasiliensis* dessecado em ovinos. Sinais clínicos, evolução e achados de necropsia dos animais com morte espontânea^a

Ovino n ^o	Dose total (% sobre o peso do animal) ^b	Tempo decorrido entre a última dosagem e a morte	Sinais clínicos	Duração dos sinais clínicos	Achados de necropsia
6 ^c	15	108	Encontrado morto	—	Bom estado de nutrição, líquido serossanguinolento na cavidade abdominal e no saco pericárdico. Hiperemia na mucosa gastrointestinal. Congestão e edema pulmonares
8	15	155	Apatia, anorexia, parada da ruminação, icterícia acentuada, baba viscosa pela boca, narinas, urina escura	4	Bom estado de nutrição. Icterícia acentuada. Fígado com áreas castanho amareladas. Ulcerações no abomaso. Rins aumentados e escuros. Urina escura
9	15	91	Apatia, icterícia acentuada	1	Bom estado de nutrição. Icterícia, edema pulmonar, fígado com desenho da lobulação, rim aumentado, friável, pontos salientes na mucosa da vesícula biliar. Petéquias subendocárdicas e subepicárdicas
10	18	1	Apatia, icterícia moderada	1	Bom estado de nutrição. Icterícia moderada, petéquias e sufusões subendocárdicas e subepicárdicas. Discreta ascite. Fígado aumentado e com aspecto de noz-moscada
12	60	5	Apatia, abatimento, gemidos, icterícia acentuada, urina escura, atonia do rúmen	5	Bom estado de nutrição. Icterícia acentuada, fígado amarelado, friável e com desenho acentuado da lobulação, vesícula biliar distendida. Ulcerações no abomaso. Rins vermelho-escuros

^a Os animais que não tiveram morte espontânea também não apresentaram sinais clínicos. Ao serem sacrificados para necropsia não mostravam alterações macroscópicas;

^b Calculado sobre o correspondente da planta verde;

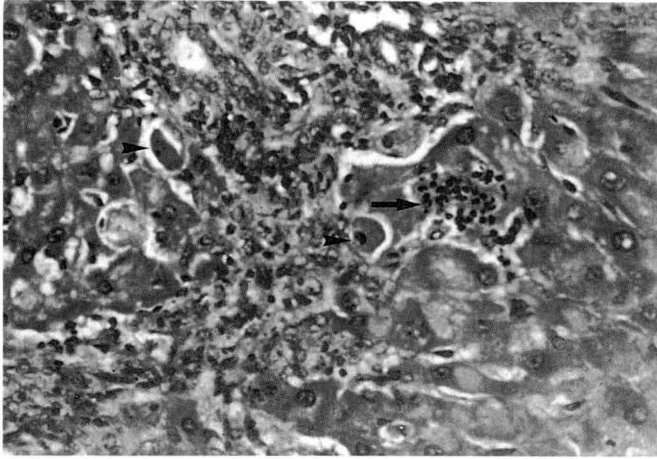
^c Morreu de doença intercorrente.

14.9.73 durante 30 dias doses diárias de 30g das partes aéreas dessecadas (correspondentes a 150g = 5g/kg da planta verde fresca) de *S. brasiliensis*. Ao final do experimento havia recebido 900g de planta dessecada, o que corresponde a 4.500g de planta verde. Recebeu a última administração em 13.10.73. Em 29.1.74 foi encontrado morto pela manhã. No dia anterior à tarde, quando examinado clinicamente, não apresentou sintomas.- *Achados de necropsia* (Vn-14-74): animal em bom estado de nutrição. Presença de líquido serossanguinolento na cavidade abdominal e no saco pericárdico. Coração mais claro. Mucosa do abomaso avermelhada. Porções do intestino delgado com conteúdo hemorrágico. Pulmão avermelhado, úmido e pesado.- *Exame histológico*: fígado com leve presença de gotas hialinas no citoplasma dos hepatócitos; alguns hepatócitos mostram-se tumefeitos e há leve a moderado grau de necrose centrolobular e leve hepatomegalocitose na periferia dos lóbulos. Pulmão com congestão e edema.

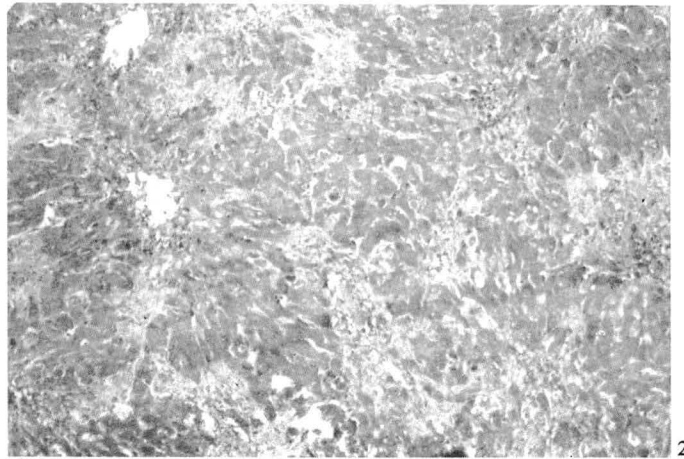
Ovino 7, macho castrado, cruza merino, com 32kg; recebeu, a partir de 14.9.73 durante quatro semanas, uma vez por semana, 225g das partes aéreas dessecadas (correspondentes a 1.125g = 5g/kg x 7 da planta verde fresca). Ao final do experimento havia recebido 900g da planta dessecada, o que corresponde a 4.500g da planta verde. Recebeu a última administração em 5.10.73 e foi sacrificado em 13.4.74, não tendo apresentado quaisquer sintomas.- *Achados de necropsia* (Vn-55-74): animal em bom estado de nutrição. Não foram observadas lesões macroscópicas.- *Exame histológico*: fígado com necrose centrolobular de leve a moderada, caracterizada pelo desaparecimento de partes dos hepatócitos e preenchimento dos espaços deixados, por sangue (formando pequenos lagos de sangue), detritos celulares, algumas células inflamatórias e ocasionais células com citoplasma eosinofílico coagulado e núcleo picnótico; células com essas características encontram-se também disseminadas isoladamente pelo parênquima. Há proliferação ductal moderada associada a leve fibroplasia (corada de verde pelo Masson), pequenos acúmulos de polimorfonucleares neutrófilos e infiltrado inflamatório mononuclear de leve a moderado nos espaços-porta (Fig. 1 e 2). Há megalocitose de moderada a acentuada, atingindo grande número de hepatócitos. Presença em grau moderado de glóbulos eosinofílicos nos sinusóides ou intracitoplasmaticamente nos hepatócitos. Esses gló-

bulos têm distribuição difusa no lóbulo hepático. Observa-se tumefação de hepatócitos em grau leve a moderado, alguns deles mostrando fina vacuolização do citoplasma. Vários hepatócitos mostram inclusões acidofílicas intranucleares circundadas por halo claro e com marginação da cromatina contra a membrana nuclear. Por vezes, é possível observar-se uma película de cromatina em volta da inclusão (Fig. 3) indicando serem elas envoltas por membrana nuclear. Há leve presença de pigmento marrom amarelado de aspecto ferruginoso (PAS positivo) no citoplasma das células de Kupffer de localização preferencialmente centrolobular. Pela técnica do ácido rubeânico observa-se leve presença de grânulos corados positivamente no citoplasma de células de Kupffer de localização centrolobular. Na vesícula biliar há discreta proliferação dos folículos linfóides associada à infiltração mononuclear discreta da mucosa. Coração: miocárdio com esparsos focos constituídos por fibras musculares cardíacas com tumefação e vacuolização moderadas do citoplasma e picnose nuclear. Ocasionalmente observam-se, também, pequenos grupos de fibras em degeneração hialina, por vezes associados a infiltrado mononuclear discreto e, raras vezes, acompanhados por discreta proliferação de células com núcleos arredondados ou fusiformes, vesiculosos, cromatina granular esparsamente distribuída, nucléolos pequenos e bordos celulares indistintos. Há ainda moderada sarcosporidiose. No encéfalo observa-se a presença de *Sarcocystis* sp nas meninges e no interior da substância nervosa. Pulmão e rim sem alterações.

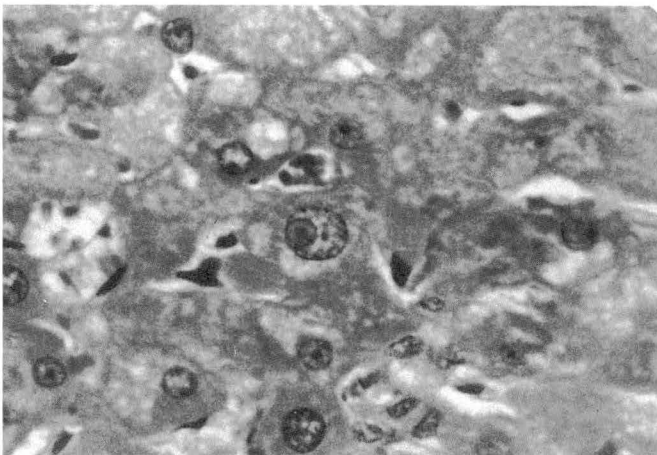
Ovino 8, macho castrado, cruza merino, 32kg; recebeu a partir de 14.9.73 diariamente durante 60 dias, 15g das partes aéreas dessecadas (correspondentes a 75g = 2,375g/kg da planta verde fresca) de *S. brasiliensis*. Ao final do experimento havia recebido 900g de planta dessecada, o que corresponde a 4.500g da planta verde fresca. Recebeu a última administração em 12.11.73. Em 13.4.74, o animal mostrou-se apático, sem apetite. Não reagia mais quando se tentava aproximar ou tocá-lo, embora permanesse de pé. Em 14.11.74, foi observada marcada icterícia e parada da ruminação. Em 15.11.74, agravou-se o quadro e no dia seguinte o animal não mais se levantava, eliminando grande quantidade de saliva viscosa. Urina de coloração escura. Morreu em 16.4.74.- *Achados de necropsia* (Vn-60-74): animal em bom estado de nutrição, mucosas externas, bem como as partes



1



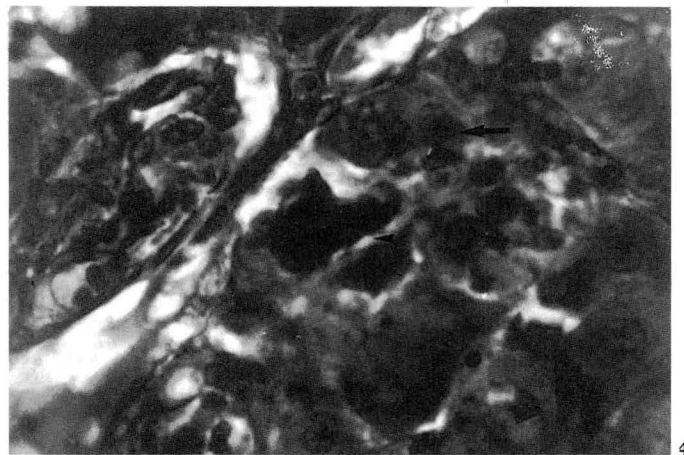
2



3

Fig. 1. Pequeno acúmulo de polimorfonucleares neutrófilos (seta), células em necrose individual com núcleos picnóticos e citoplasma eosinófilo (cabeças de seta), hiperplasia ductal moderada e fibroplasia e infiltrado mononuclear leves nas imediações dos espaços-porta no fígado de ovino, na intoxicação experimental por *Senecio brasiliensis* (Ovino 7). HE, obj. 16.

Fig. 3. Inclusão acidófila intranuclear num hepatócito; nota-se o envolvimento da inclusão por membrana nuclear (Ovino 7). HE, obj. 40.



4

Fig. 2. Fibroplasia periportal leve no fígado do Ovino 7. Tricrômico de Masson, obj. 6,3.

Fig. 4. Colestase (fígado do Ovino 8), na intoxicação experimental por *S. brasiliensis*; nota-se acúmulo de bile no citoplasma de hepatócitos (setas) e células de Kupffer (cabeça de seta). HE, obj. 40.

da pele desprovidas de lã, extremamente amareladas. Gordura do tecido subcutâneo e das cavidades do organismo, intensamente amarelada. Fígado, ao corte, mostrando áreas de coloração castanho-amareladas. Rúmen repleto de conteúdo líquido. Mucosa do abomaso com pequenas manchas avermelhadas de formato arredondado e centro claro. Rins aumentados, marron-escuros e com pequenos pontos negros na cortical. Urina de coloração escura.- *Exame histológico*: fígado com hepatócitos mostrando acentuada tumefação e leve a moderada vacuolização citoplasmática em grandes gotas (Sudan positivo). Há moderada hepatomegalocitose e ocasional necrose individual de células hepáticas com distribuição disseminada. Moderada a acentuada proliferação de células epiteliais dos ductos biliares acompanhada por discreta fibrose (corada em verde pelo Masson). Acentuada colestase com retenção biliar nos ductos, canalículos e no citoplasma de hepatócitos e células de Kupffer (Fig. 4). Em muitas células de Kupffer aparece um pigmento de aspecto ferruginoso (PAS positivo) e em outras há sinais de discreta hipertrofia. Há presença de glóbulos eosinofílicos no citoplasma de vários hepatócitos ou no interior dos sinusóides. Pela técnica do ácido rubeânico observa-se presença de grânulos de cobre no citoplasma de células de Kupffer de maneira acentuada no centro do lóbulos e discreta na região peri-portal. Vesícula biliar sem alterações. Rim com presença acentuada de cilindros hialinos na luz dos túbulos contorcidos e tubos coletores. As

células tubulares acham-se levemente tumefeitas ou com citoplasma vacuolizado e, ocasionalmente, aparecem pequenas áreas focais onde as células tubulares estão em processo de lise. Pigmento biliar é visto em quantidades moderadas dentro de células epiteliais tubulares e na luz dos túbulos sob forma de glóbulos ou cilindros. Nos espaços urinários aparece discreta quantidade de glóbulos eosinofílicos. As células epiteliais tubulares mostram no citoplasma, moderada quantidade de pigmento marron escuro que toma a cor azul na coloração de Perls. Por vezes esse pigmento é observado na luz tubular. Coração: no interstício do miocárdio há áreas focais de proliferação moderada de células de tamanho médio ou pequeno com núcleos geralmente ovais, por vezes fusiformes, cromatina granular esparsamente distribuída, nucléolos pequenos, bordos celulares indistintos. Esses focos encontram-se disseminadamente distribuídos inclusive sob o epi e endocárdio. De permeio a esses focos além de quantidades variáveis de colágeno, vêm-se fibras cardíacas hialinizadas. Há atrofia de fibras cardíacas no meio ou na periferia dessas áreas de proliferação. No restante do miocárdio ocasionalmente percebem-se fibras cardíacas individuais hialinizadas. Abomaso com focos de infiltrado inflamatório neutrocitário discreto na mucosa, associados a restos de fibras vegetais. Em algumas áreas do abomaso há lesões de erosão com abundante infiltrado neutrocitário que, ocasionalmente, chega até a mucosa formando úlceras. Baço com congestão e he-

Quadro 4. Alterações histológicas do fígado dos ovinos intoxicados experimentalmente por *Senecio brasiliensis*

Ovino n ^o	Dose total (% sobre o peso do animal) ^a	Tempo decorrido entre a última administração e a morte	Tumefação e vacuolização dos hepatócitos	Esteatose	Gotas hialinas. Necrose individual de hepatócitos	Necrose	Fibroplasia	Proliferação de vias biliares	Megalocitose	Dilatação do espaço de Disse	Bilestase	Pigmento ferruginoso nas células de Kupffer	Infiltrado mononuclear periportal	Presença de Cu nos hepatócitos e células de Kupffer ^b
1	3	124	-	-	-	-	-	-	-	-	-	(+)	-	ND ^c
2	3	201	-	-	-	-	-	-	-	-	-	-	-	ND
3	7,5	168	+	-	-	-	-	(+)	-	-	-	+(+)	-	ND
4	7,5	193	-	-	(+)	-	-	-	-	-	-	-	-	-
5	10	123	-	-	-	-	-	-	-	-	-	-	-	-
6	15	108	+ ^d	-	+	+(+)	-	-	+	-	-	-	-	ND
7	15	190	+(+)	-	++	+(+)	+	++	++	-	-	+	+(+)	+
8	15	155	+++	+(+)	(+)	-	(+)	++(+)	++	-	+++	(+)	-	+++
9	15	91	-	+(+)	-	++	-	-	++	-	+++	+	-	+++
10	18	1	+	+(+)	+	+++	(+)	(+)	-	+++	+	-	-	+++
11	30	172	++	-	(+)	-	-	(+)	+(+)	-	-	++	-	+
12	60	5	++	++	+	+++	(+)	++	-	-	(+)	++	-	+++

(a) Calculado de acordo com o peso da planta verde;

(b) Observado pela técnica do ácido rubiânico;

(c) ND = não determinado;

(d) +++ lesão acentuada, ++ moderada, + leve, (+) discreta, - ausência de lesão;

(e) Animais-controle sacrificados após o término do experimento.

mostrando microcavitações (*status spongiosus*) na substância branca, principalmente na junção dessa com a substância cinzenta.

A determinação por espectrofotometria da quantidade de cobre no fígado desse animal revelou 800 ppm.

Ovino 9, macho castrado, cruza merino, com 30kg; recebeu a partir de 14.9.73 durante oito semanas, uma vez por semana, 112,5g das partes aéreas dessecadas (correspondentes a 562,5g = 2,5g/kg x 7 da planta verde fresca) de *S. brasiliensis*. Ao final do experimento havia recebido 900g da planta dessecada, o que corresponde a 4.500g da planta verde. Recebeu a última dose em 2.11.73. Foi encontrado morto em 1.2.74 após apresentar-se apático e icterico por um dia.- *Achados de necropsia* (Vn-16-74): animal em bom estado de nutrição. Mucosas externas e gordura do tecido subcutâneo acentuadamente amareladas. Pulmão avermelhado com crepitação diminuída, deixando fluir, ao corte, abundante líquido róseo e espumoso. Coração com petéquias subepicárdicas. Fígado aumentado e mostrando desenhado da lobulação evidente; superfície de corte com áreas de coloração bastante amarelada. Vesícula biliar com pequenos pontos escuros do tamanho da cabeça de um alfinete, salientes na mucosa. Rins aumentados, friáveis e escuros.- *Exame histológico*: fígado com necrose centrolobular moderada. Nas áreas de necrose (Fig. 5) observam-se hepatócitos eosinofílicos, com núcleos picnóticos ou sem núcleos. Há acentuada lise celular no centro do lóbulo com preenchimento dos espaços deixados, por detritos celulares, em meio aos quais, vê-se grande quantidade de glóbulos de pigmento biliar. Na periferia dessas áreas de necrose aparece uma camada de células com leve a moderada vacuolização citoplasmática em grandes gotas (Sudan positivo). Há moderada a acentuada hepatomegalocitose. Na periferia do lóbulo, onde os hepatócitos estão conservados, há acentuada colestase com grande quantidade de "trombos" biliares nos canalículos; ocasionalmente, o pigmento biliar é visto dentro de hepatócitos. Há leve presença de pigmento marron-amarelado de aspecto ferruginoso (PAS positivo) nas células de Kupffer preferencialmente de localização centrolobular. Pela técnica do ácido rubiânico nota-se acentuada presença de grânulos corados positivamente no citoplasma das células de Kupffer e, mais raramente, dos hepatócitos de localização preferencialmente centrolobular. Vesícula biliar sem alterações. Rim com moderada nefrose tubular caracterizada por vacuolização do citoplasma e lise das células epiteliais tubulares. Há acentuada presença de cilindros hialinos na luz tubular e glóbulos eosinofílicos nos espaços unirários e na luz dos túbulos renais (Fig. 6). Há presença moderada de pigmento marron-amarelado, que se cora de azul na técnica de Perls, no citoplasma das células epiteliais tubulares. Coração com hemorragias subepicárdicas e discreta infestação por *Sarcosystis* sp. Abomaso sem alterações. Pulmão com congestão e edema acentuados, e presença de esféculas protêicas nos alvéolos. Encéfalo sem alterações.

A determinação da quantidade de cobre no fígado desse animal revelou 349 ppm.

Ovino 10, macho castrado, sem raça definida, com 30kg; recebeu a partir de 6.9.74 durante seis dias, doses diárias de 180g das partes aéreas dessecadas (correspondentes a 900g = 30g/kg da planta verde fresca) de *S. brasiliensis*. Ao final do experimento havia recebido 1.080g de planta dessecada o que corresponde a 5.400g de planta verde. Em 12.9.74 apresentou abati-

mento e icterícia, tendo sido suspensas as administrações. Morreu em 13.9.74.- *Achados de necropsia* (Vn-160-74): animal em bom estado de nutrição. Mucosas externas moderadamente amareladas. Coração com petéquias e sufusões de localização subepicárdica e subendocárdica. Pulmão com cisto hidático e áreas avermelhadas sem crepitação nos lobos apical e intermediário. Presença de discreta quantidade de líquido amarelo citrino na cavidade torácica, contendo coágulos de fibrina. Fígado aumentado de tamanho, bordos arredondados com manchas escuras distribuídas na superfície capsular e aspecto de noz-moscada na superfície de corte. Abomaso de aspecto normal, porém contendo conteúdo líquido abundante. *Exame histológico*: fígado com acentuada necrose centrolobular acompanhada de congestão e hemorragia. A necrose é do tipo de coagulação, os hepatócitos mostram citoplasma acidofílico, núcleos picnóticos ou em cariorrexia. A lesão não é uniformemente distribuída no fígado. Em alguns lóbulos a necrose é total (atinge todo o lóbulo), a maioria é apenas parcialmente atingida e outros, ainda, aparecem poupados. Glóbulos eosinofílicos maiores que um hepatócito são vistos nos sinusóides e outros, menores, no interior do citoplasma dos hepatócitos. Esses glóbulos aparecem com frequência moderada. Há acentuada dilatação dos espaços de Disse, as células de Kupffer e as células endoteliais das veias centrolobulares acham-se moderadamente aumentadas de tamanho. Há discreta proliferação ductal e fibroplasia (corada em verde pelo Masson) nos espaços-porta. Ocasionalmente os hepatócitos da periferia dos lóbulos necróticos mostram-se levemente tumefeitos e finamente vacuolizados. Há retenção discreta de bile nos canalículos biliares ou no citoplasma dos hepatócitos. Há presença de leve a moderada vacuolização (Sudan positivo) médio-zonal dos hepatócitos, nos lóbulos não totalmente atingidos pela necrose. Vesícula biliar com acentuado edema da parede e ocasionais focos de hemorragia na submucosa. Moderada hiperplasia dos folículos linfóides da lâmina própria, com moderada infiltração mononuclear. Rim com moderada grau de congestão difusa. Áreas de moderada degeneração vacuolar das células epiteliais dos túbulos. Presença de discreta quantidade de substância eosinofílica, em forma de glóbulos, nos espaços de Bowman, na luz dos túbulos contorcidos e tubos coletores. Discreta dilatação tubular e dos espaços do Bowman. "Ativação" das células do tufo glomerular. Discreto acúmulo de bile nos túbulos e glomérulos. No citoplasma das células tubulares e na luz dos túbulos aparece moderada quantidade de pigmento marron-amarelado a marron escuro que toma a coloração azul na técnica de Perls. Coração: moderada presença de *Sarcocystis* sp. Discreto infiltrado inflamatório mononuclear intersticial focal associado à discreta degeneração hialina, multifocal de fibras. Abomaso sem alterações. Pulmão sem alterações. Intestino com acentuado edema de todas as camadas, acompanhado de marcada infiltração inflamatória mononuclear, predominantemente plasmocitária. Encéfalo sem alterações.

A determinação, por espectrofotometria, da quantidade de cobre no fígado desse animal revelou 159ppm.

Ovino 11, macho castrado, cruza merino, com 30kg; recebeu a partir de 14.9.73 durante 30 dias, 60g das partes aéreas dessecadas (correspondentes a 300g = 10g/kg da planta verde fresca) de *S. brasiliensis*. Ao final do experimento havia recebido 1.800g da planta dessecada, o que corresponde a 9.000g da planta verde fresca. Recebeu a última administração em 13.10.73. Não adoeceu e foi sacrificado em 3.4.74.- *Achados de necropsia* (Vn-48-74): animal em bom estado de nutrição. Foram observados al-

Quadro 5. Alterações histológicas em outros órgãos, além do fígado, dos ovinos intoxicados experimentalmente por *Senecio brasiliensis*

Ovino nº	Dosagem total (Porcentagem da planta sobre o peso do animal) ^a	Tempo decorrido entre a última dosagem e a morte (dias)	Rim			Coração				Vesícula biliar			Abomaso		Pulmão	Encéfalo		
			Degeneração do epitélio tubular	Cilindros hialinos	Acúmulo de bile	Presença de pigmento férrico (Perls)	Tumefação de fibras	Vacuolização de fibras	Necrose individual de fibras	Infiltrado inflamatório	Proliferação de células	Edema	Hiperplasia folicular	Infiltrado inflamatório			Infiltrado na mucosa	Úlceras
1	3	124	-	-	-	NE	-	-	-	-	-	-	-	-	-	-	-	-
2	3	201	-	-	-	NE	-	-	-	-	-	-	-	-	-	-	-	-
3	7,5	168	NE ^b	-	-	NE	(+)	-	-	-	-	(+)	-	-	-	-	-	-
4	7,5	193	-	-	-	NE	NE	-	-	-	-	-	-	-	-	-	-	-
5	10	123	-	-	-	NE	NE	-	-	-	-	-	-	-	-	-	-	-
6	15	108	NE	NE	NE	NE	NE	-	-	-	-	-	-	-	-	-	-	NE
7	15	190	NE	NE	NE	NE	+	+	+	+	+	+	+	+	+	+	+	NE
8	15	155	+	+++	+++	+	+	+	+	+	+	+	+	+	+	+	+	+
9	15	91	++	+++	+++	+	+	+	+	+	+	+	+	+	+	+	+	+
10	18	1	++	+	(+)	++	-	-	-	-	-	-	-	-	-	-	-	-
11	30	172	-	-	-	NE	-	-	-	-	-	-	-	-	-	-	-	-
12	60	5	++	+	++	++	+	+	+	+	+	+	+	+	+	+	+	+

a Calculado de acordo com o peso da planta verde;
 b NE = não examinado;
 c Animais controle sacrificados após o término do experimento;
 d +++ Lesão acentuada, ++ moderada, + leve, (-) discreta, - ausência de lesões.

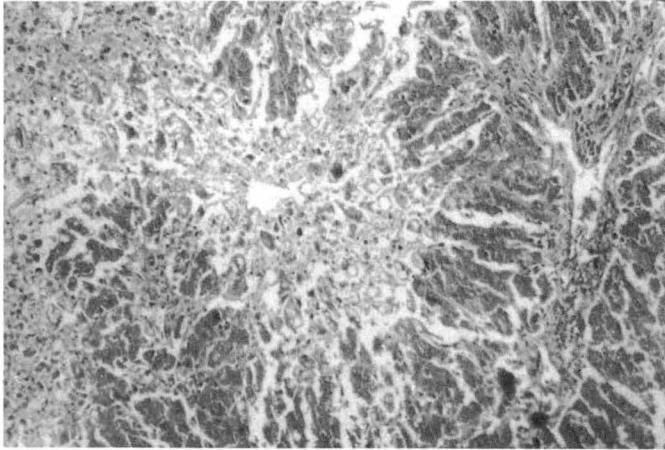
terações macroscópicas. - *Exame histológico*: fígado com moderada tumefação celular de distribuição difusa e acentuação marcada dos bordos celulares. Megalocitose de leve a moderada e de distribuição difusa (Fig. 7). Moderada presença de pigmento cor marron-amarelada e aspecto ferruginoso (PAS positivo) no interior das células de Kupffer e raramente no citoplasma dos hepatócitos, de distribuição difusa, porém mais concentrado ao redor das veias centrolobulares. Discreta proliferação de células epiteliais das vias biliares, restrita aos espaços-porta. Em muitos hepatócitos, preferencialmente nas áreas peri-portais, aparecem inclusões acidofílicas intranucleares semelhantes às descritas no fígado do Ovino 7. Ocasionalmente, encontram-se áreas focais de hepatócitos com tamanho normal. Raros glóbulos eosinofílicos são vistos nos capilares sinusóides. Por vezes, observam-se pequenos acúmulos intralobulares de neutrófilos (5 a 20 células). Pela técnica do ácido rubeânico observa-se leve presença de grânulos corados positivamente no citoplasma de células de Kupffer de localização centrolobular. Vesícula biliar sem alterações. Rim sem alterações. Coração: sarcosporidiose de moderada a acentuada. Discretos focos de infiltrado inflamatório mononuclear intersticial. Pulmão sem alterações. Abomaso com hiperemia, edema e leve infiltrado inflamatório mononuclear na mucosa. Encéfalo com hiperemia acentuada. Presença de *Sarcocystis* sp na substância nervosa.

Ovino 12, macho castrado, cruza merino, com 30kg; a partir de 8.9.74 recebeu durante 30 dias, diariamente 120g das partes aéreas dessecadas (correspondentes a 600g = 20g/kg da planta verde fresca) de *S. brasiliensis*. Ao final do experimento havia recebido 3.600g de planta dessecada, o que corresponde a 1.800g da planta verde. Em 7.10.74 mostrou-se abatido e com icterícia, urina escura. Nesse dia recebeu a última administração, pois seu apetite diminuiu bastante. Nos dois últimos dias anteriores à morte mostrava-se prostrado, movimentava-se pouco, intensamente icterício, não ruminava e gemia como se sentisse dores. Em 12.10.74 pela manhã foi encontrado caído, agonizante, morrendo logo em seguida. - *Achados de necropsia* (Vn-188-74): animal em bom estado de nutrição. Icterícia acentuada (mucosas, gorduras do tec. subcutâneo, gordura interna). Fígado com coloração amarelada, mais friável que o normal, apresentando desenho da lobulação evidente. Vesícula extremamente distendida, contendo bastante bile. Abomaso com edema acentuado e com inúmeras ulcerações profundas e de diversos tamanhos na mucosa. As áreas ulceradas eram recobertas por material amarelado, as maiores mediam 2 x 2cm. Os rins apresentavam-se escuros com estrias amareladas na cortical. - *Exame histológico*: Fígado com acentuada necrose, congestão e hemorragia, preferencialmente centrolobulares, e a maioria dos núcleos em picnose. Moderada tumefação dos hepatócitos da periferia do lóbulo. Ocasionalmente, observam-se esférulas hialinas nos sinusóides e no citoplasma dos hepatócitos. Há a formação de pequenos lagos de sangue no centro do lóbulo devido a destruição de hepatócitos. Muitos hepatócitos de localização médio-zonal mostram acentuada vacuolização em grandes gotas (Fig. 8), que na coloração de Sudan revelam conter gordura. Alguns hepatócitos periportais mostram núcleos grandes e vesiculosos com cromatina marginada. Há moderada proliferação de ductos biliares nos espaços-porta e discreta fibrose (corada em verde na técnica de Masson) periportal. Muitas células de Kupffer e hepatócitos contêm pigmento marrom-amarelado (PAS positivo). Há discreto grau de colestase. Pela técnica do ácido rubeânico observa-se acentuada presença de grânulos de cobre no citoplasma de células de Kupffer de localização centrolobular e, mais discretamente, na região peri-portal. Vesícula biliar sem alterações. Rim: leve dilatação dos túbulos contorcidos. Em certas áreas a dilatação de alguns túbulos comprimem os túbulos adjacentes. Muitas células tubulares acham-se moderadamente tumefeitas e com citoplasma eosinofílico. Há vacuolização do citoplasma das células epiteliais tubulares e nos espaços de Bowmann encontram-se esférulas eosinofílicas. Acúmulos moderados de pigmento biliar são vistos nos lumes tubulares e há hipertrofia das células epiteliais da cápsula de Bowmann. No citoplasma das células tubulares e na luz dos túbulos aparece moderada quantidade de pigmento marrom-amarelado ou marrom escuro que toma a coloração azul na técnica de Perls. Coração com discretos focos de infiltrado mononuclear intersticial, discreta

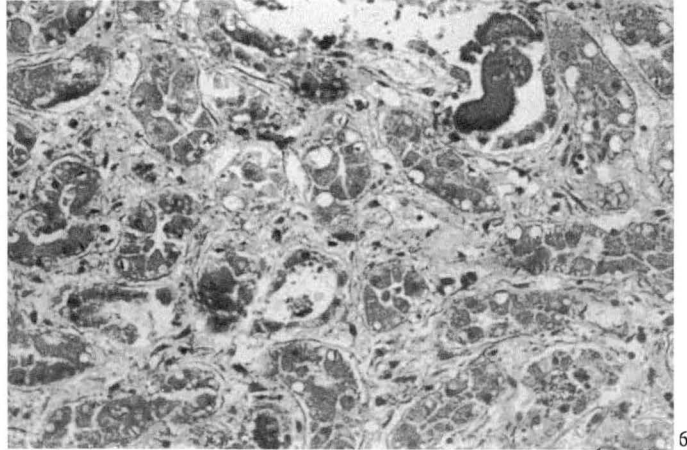
Quadro 6. Níveis de cobre no fígado dos ovinos que apresentaram síndrome hemolítica e de um animal usado como controle

Ovino nº	Protocolo de necropsia	Níveis de cobre (ppm) no fígado
2 ^a	Vn- 53-74	156
8	Vn- 60-74	800
9	Vn- 16-74	349
10	Vn-160-74	159
12	Vn-188-74	950

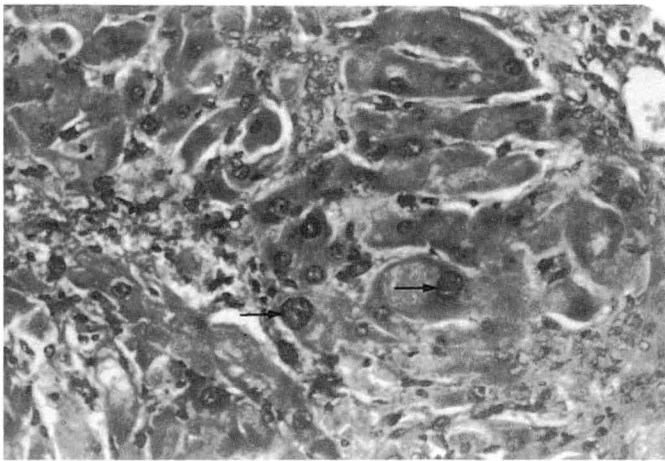
^a Ovino 2 não apresentou sintomas clínicos, nem quaisquer lesões macro ou microscópicas e foi usado como controle para as dosagens de cobre.



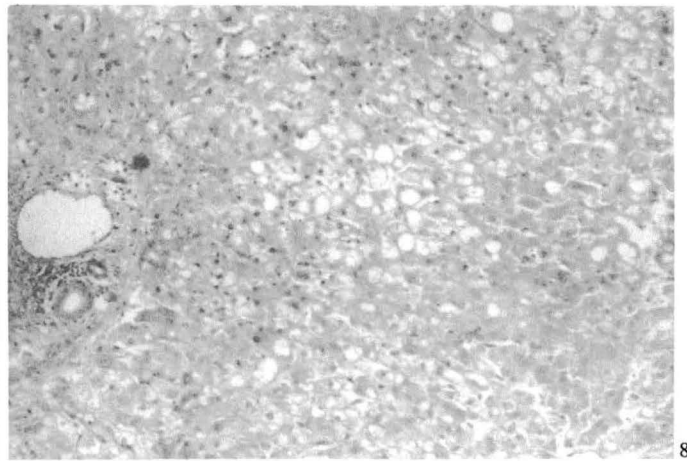
5



6



7



8

Fig. 5. Necrose centrolobular moderada no fígado do Ovino 9, na intoxicação experimental por *S. brasiliensis*, observando-se lise celular no centro do lóbulo. HE, obj. 6,3.

Fig. 7. Megalocitose leve a moderada de alguns hepatócitos (setas), tumefação hepatocelular difusa moderada e proliferação discreta de células epiteliais tubulares no fígado do Ovino 11, na intoxicação experimental por *S. brasiliensis*. HE, obj. 16.

Fig. 6. Vacuolização e lise moderadas do epitélio tubular e presença de cilindros hialinos na luz dos túbulos, no rim do Ovino 9. HE, obj. 16.

Fig. 8. Acentuada degeneração gordurosa em grandes gotas de localização médio-zonal no fígado do Ovino 12, na intoxicação experimental por *S. brasiliensis*. HE, obj. 6,3.

proliferação de tecido conjuntivo e hialinização individual de fibras. Esses focos acham-se associados à presença de *Sarcocystis* sp nas fibras do miocárdio. Lesões proliferativas intersticiais semelhantes às do Ovino 8. Vêm-se aí figuras de mitose e grande quantidade de *Sarcocystis* sp. Abomaso: úlceras com áreas de necrose de coagulação da mucosa circunjacente e subjacente, às quais há marcada reação inflamatória mononuclear e polimorfonuclear neutrofilica; moderada hiperplasia dos folículos linfóides. Pulmão com congestão e edema. Encéfalo: cerebelo com microcavitação (*status spongiosus*) na substância branca medular; córtex com dilatação dos espaços perineuronais e perivascularares.

A determinação da quantidade de cobre no fígado desse animal revelou 950 ppm.

Ovinos 13 e 14. Esses animais não receberam a planta e foram sacrificados e necropsiados ao final do experimento (Vn-197-74 e Vn-190-74) não apresentando alterações clínicas nem anátomo ou histopatológicas.

DISCUSSÃO

Senecio brasiliensis mostrou-se experimentalmente tóxico para ovinos. Quantidades de planta verde correspondentes a 15, 18 e 60% do peso dos animais provocaram a morte com sintomas e quadro anatomopatológico caracte-

rísticos dessa intoxicação em ovinos (Quadros 1 a 3). Somente os animais que morreram mostraram sitomas. Em quatro desses ovinos, o quadro clínico observado teve evolução de 1 a 5 dias (Quadro 3) e consistiu de apatia, anorexia, parada da ruminação, saliva viscosa e icterícia caracterizada por coloração amarelada das mucosas e urina de coloração escura. Um quinto animal (Ovino 6) morreu de doença intercorrente. Os achados de necropsia mais importantes nos animais que morreram da intoxicação (Quadro 3), foram icterícia, fígado com acentuação do padrão lobular e aspecto de noz-moscada, aumentado e friável, rins e urina escuros, edema pulmonar, ascite discreta, hemorragias petequiais e sufusões subepicárdicas e subendocárdicas. Ao exame histológico havia no fígado (Quadro 4) lesões degenerativas e necróticas com bilestase acompanhados por graus variáveis, mas nunca acentuados, de proliferação de ductos biliares e fibroplasia e megalocitose. Essas alterações macro- e microscópicas

estão em conformidade com o que é descrito na literatura para a intoxicação por *Senecio* spp em ovinos (Clawson 1933, Kingsbury 1964, Dollahite 1972, Mortimer & White 1975, Hooper 1978, Forsyth 1979, Rosiles & Pasch 1982, Seaman 1987).

O quadro clínico-patológico, mostrado pelos animais 8, 9, 10 e 12, é comparável ao que é descrito como intoxicação hepatógena crônica por cobre secundária à intoxicação por APs (St. George-Grambauer & Rac 1962, Peterson & Culvenor 1983, Seaman 1987). Nessa situação, os APs induziriam a apreensão e estocagem de grandes quantidades de cobre pelos lisossomos dos hepatócitos (Kelly 1985). A capacidade do cobre em catalizar a reação de peroxidação de lipídios leva a ruptura das membranas dos lisossomos, necrose celular pela liberação de enzimas lisossômicas no citoplasma e conseqüente liberação do cobre para a corrente circulatória (Slauson & Cooper 1982). O cobre assim liberado, induz hemólise e mais necrose hepatocelular. Esse último efeito aumenta a entrada de cobre na circulação, causando um ciclo vicioso de crises hemolíticas e necrose hepática (Kelly 1985). O quadro clínico desenvolve-se com hemólise, icterícia pré-hepática, hemoglobinemia, insuficiência hepática e renal (Peterson & Culvenor 1983, Kelly 1985, Seaman 1987). Nesses casos, a morte pode sobrevir dentro de algumas horas (Kelly 1985) a uns poucos dias. Níveis hepáticos normais de cobre em ovelhas na Austrália têm sido descritos como abaixo de 500 ppm (St. George-Grambauer & Rac 1982). Níveis acima de 300 ppm induzem a perda de células hepáticas por apoptose. Essas células são repostas por mitose dos hepatócitos remanescentes (Kelly 1985), o que retarda o aparecimento da crise hemolítica. Na intoxicação por APs, o quadro é agravado, pois o alcalóide bloqueia a capacidade mitótica do hepatócito (McLean 1970) e a reposição das células perdidas não ocorre (Kelly 1985) acelerando o processo. Evidências clínico-patológicas de que os ovinos 8, 9, 10 e 12 morreram pela intoxicação hepatógena crônica por cobre, secundária a alcaloidose pirrolizidínica, são as que se seguem: os animais estavam em bom estado de nutrição, mostraram morte aguda caracterizada por um quadro de icterícia hemolítica. A icterícia ocorre raramente nos casos de intoxicação primária por APS em ovinos e é característica da intoxicação secundária (Bull 1961, Seaman 1987). Existem indicações que nos ovinos desse estudo, a icterícia seja de fundo hemolítico, quais sejam, rins escuros, urina escura, nefrose tubular com presença de pigmento férrico nas células epiteliais tubulares. Outras alterações hepáticas descritas na intoxicação por cobre em ovinos como apoptose, lipidose, pigmento ferruginoso em células de Kupffer e necrose hepática (Kelly 1985) estavam também presentes no fígado dos Ovinos 8, 9, 10 e 12 que morreram espontaneamente. A demonstração histoquímica do cobre, através da técnica do ácido rubeânico, no fígado desses quatro animais, reforça essa teoria. Além disso, dois dos animais que morreram espontaneamente (Ov. 8 e 12) mostraram níveis elevados de cobre

(800 e 950 ppm respectivamente) no fígado (Quadro 6). Outros dois animais (Ov. 9 e 10) apresentaram níveis pouco elevados ou mesmo abaixo do que é geralmente considerado como normal para ovinos (St. George-Grambauer & Rac 1962). Não se tem dados para determinar qual a razão desse acontecimento, porém, Kelly (1985) observa que durante a crise hemolítica, parte do cobre é perdida pelo fígado em desintegração. Por outro lado, têm sido descritos, no Rio Grande do Sul, alguns casos de intoxicação primária crônica por cobre em ovinos estabelecidos nos quais os níveis hepáticos de cobre estão ao redor de 300 ppm (Oliveira et al. 1984).

Ovino 6, que recebeu 30 administrações de 5g/kg num total correspondente a 15% do peso, morreu 108 dias após a última administração. Esse animal teve, porém, uma morte aguda ou superaguda com sintomas e lesões de necropsia diferentes das dos Ovinos 8, 9, 10 e 12. Além disso, as lesões microscópicas no fígado eram apenas leves. Por outro lado, os achados de necropsia nesse animal são semelhantes aos da enterotoxemia do tipo D (*Clostridium perfringens*). Embora exames laboratoriais não tenham sido feitos para determinar com certeza essa etiologia, não se considerou a morte desse animal como resultante da ação da planta.

Comparando-se a fibrose hepática e proliferação de ductos biliares observadas nos ovinos desse experimento com essas alterações produzidas nos bovinos intoxicados com a mesma planta (Tokarnia & Döbereiner 1984) nota-se que são bem mais acentuados nesses últimos. Segundo Bull (1961), Muth (1968) e Kelly (1985) a fibroplasia é mínima no ovino, moderada no equino e acentuada no bovino. Nos ovinos desse experimento predominaram as lesões hepáticas degenerativas e necróticas. A intensidade dessas lesões guardou proporção com a quantidade da planta administrada e foi maior nos animais que morreram com a síndrome hemolítica (Quadro 3). A tumefação e vacuolização dos hepatócitos foram observadas em sete animais (Ov. 3, 6, 7, 8, 10, 11 e 12), e a esteatose em quatro animais (Ov. 8, 9, 10 e 12). A necrose de hepatócitos foi observada em cinco animais, em dois de forma acentuada (Ov. 10 e 12 e em três de forma moderada (Ov. 6, 7 e 9).

A megalocitose foi encontrada em cinco ovinos, em três de uma forma moderada (Ov. 7, 8 e 9), e em dois outros de forma leve (Ov. 6 e 11).

No fígado de dois animais (Ov. 7 e 11), observaram-se várias inclusões acidofílicas intranucleares nos hepatócitos. Inclusões intranucleares têm sido observadas em casos espontâneos de intoxicação por *Senecio brasiliensis* em bovinos (Barros 1987, dados não publicados) e são descritas no fígado de bovinos intoxicados por APs, aflatoxinas e outras intoxicações subagudas e crônicas (Kelly 1985). Esse último autor atribui essas "inclusões" à invaginações do citoplasma no núcleo do hepatócito. Nos casos específicos dos Ovinos 7 e 11, essa parece ser a explicação mais provável, pois algumas dessas inclusões parecem ser envoltas por membrana nuclear (Fig. 5).

Em sete animais (Ov. 1, 3, 7, 8, 9, 11 e 12) foi observada a presença de pigmento ferruginoso nas células de Kupffer. Em cortes de fígado corados pelo PAS esses pigmentos mostraram-se positivos, o que indica, pelo menos em parte, ser ele constituído por lipofuscina ou ceróide. Segundo Kelly (1985) esse tipo de pigmento é encontrado na intoxicação crônica por cobre e é constituído por lipofuscina e cobre. Os achados desse estudo são compatíveis com essa hipótese, uma vez que esse pigmento revelou conter cobre pela coloração do ácido rubeânico. Este tipo de pigmento foi também observado no fígado de bovinos, em um surto de intoxicação por *Echium plantagineum* (Mendéz et al. 1985), outra planta que contém AP.

Glóbulos eosinofílicos intra- e extracitoplasmáticos foram encontrados em sete animais (Ov. 4, 6, 7, 8, 10, 11 e 12). Essa alteração tem sido relatada em vários casos de intoxicação por APs em bovinos (Bull 1955, Mendéz et al. 1985) e ovinos (Rosiles & Paasch 1982). Esses corpúsculos foram descritos por Kelly (1985) como citosossomos, de natureza inespecífica, associados a células subletalmente lesadas por uma variedade de insultos como hipóxia, intoxicações, deficiências nutricionais e infecções víricas. Kelly (1985) postula duas origens para esses corpúsculos: podem formar-se pela condensação de massas de organelas citoplasmáticas seqüestradas do restante do citoplasma por membranas que se fundem com os lisossomos. Alternativamente, os corpúsculos podem derivar-se de outros hepatócitos que passaram por uma forma de necrose atrófica conhecida como apoptose. Fragmentos desses hepatócitos necróticos seriam incluídos no citoplasma de hepatócitos viáveis.

A presença de degeneração esponjosa foi observada em dois animais (Ov. 8 e 12). Hooper (1975) sugere que a lesão nervosa não é devida a uma ação direta do alcalóide sobre o sistema nervoso central, mas secundária à lesão hepática, a chamada doença hepatocerebral. A incapacidade do fígado em metabolizar a amônia conduziria a elevadas taxas dessa substância no cérebro. Isso tem sido comprovado experimentalmente, pois lesões de degeneração esponjosa foram reproduzidas em ovinos (Hooper 1975) e bovinos (Cho & Leipold 1977) pela injeção endovenosa de acetato de amônia.

Seis animais apresentaram alterações no miocárdio caracterizadas por tumefação, vacuolização e necrose individual de fibras, infiltrado inflamatório e proliferação de células fibroblastóides (Ov. 3, 7, 8, 10, 11 e 12). Como estas alterações estavam associadas à presença de *Sarcocystis* sp nas fibras do miocárdio, devem ser interpretadas não como devidas à ação da planta mas, talvez, como reacionais ao parasita.

Quatro animais (Ov. 8, 9, 10 e 12) apresentaram alterações renais caracterizadas por degeneração do epitélio tubular, cilindros hialinos e acúmulo de bile. Pela coloração de Perls realizada no rim desses quatro animais, evidenciou-se a presença de grânulos que se coram em azul. Isso indica a presença de pigmento férrico derivado da

degradação da hemoglobina e reforça a hipótese de que a icterícia observada nesses animais seja de natureza hemolítica. A liberação rápida de cobre na corrente circulatória provoca quadro de hemólise aguda e lesão renal. A morte sobrevém por insuficiência renal ou hepática (Peterson & Culvenor 1983, Kelly 1985, Kumaratilake & Howell 1987, Seaman 1987). Essa lesão renal estaria provavelmente então, associada à crise hemolítica e não diretamente à ação da planta.

No abomaso de dois animais, havia ulcerações (Ov. 8 e 12). Nestes animais também foram encontradas alterações gerais da intoxicação por *Senecio*. A relação das úlceras aqui observadas com a ação da planta não pôde ser determinada.

Neste estudo a menor dose diária que causou a morte dos animais foi de 2,5g/kg administrada por 60 dias (Ov. 8). Resultados semelhantes foram obtidos com o correspondente a doses diárias de 2,5g/kg acumuladas em administrações semanais repetidas por oito semanas (Ov. 9). Esses dois animais receberam um total de 4.500g da planta verde (correspondentes a 15% de seu peso corporal). Embora doses totais iguais (15% do peso corporal) quando dadas em doses semanais correspondentes a 5g/kg ao dia (Quadro 2), não produzissem a morte no ovino 7, graus variáveis de lesões hepáticas microscópicas típicas da intoxicação foram observadas quando o animal foi sacrificado 190 dias após ter recebido a última dose.

Comparando-se os resultados deste estudo, com aqueles obtidos por Tokarnia & Döbereiner (1984) com *S. brasiliensis* em bovinos, podem-se fazer as seguintes constatações: com relação ao quadro clínico-patológico, aqueles autores descreveram quadros agudo, subagudo e crônico, os quais não se conseguiu reproduzir nos ovinos. Nos experimentos com administrações únicas, nesse estudo, uma só dose elevada (30g/kg) não foi suficiente para produzir a intoxicação (Ov. 1). No estudo em bovinos, produziu-se a morte dos animais nas formas aguda (35 e 17,5g/kg), subaguda (20 e 10g/kg) e crônica (5g/kg). Pode-se estabelecer, baseado nesses resultados, que os ovinos são mais resistentes à intoxicação por *S. brasiliensis* do que os bovinos. Isso tem sido demonstrado com relação a outras espécies de *Senecio* e também com outras plantas que contêm APs (Kingsbury 1964, Dollahite 1972, Mortimer & White 1975, Hooper 1978, Cheeke 1984). Por exemplo, nos experimentos com *S. brasiliensis* em bovinos (Tokarnia & Döbereiner 1984) um animal morreu com lesões típicas da intoxicação nessa espécie 97 dias após ter recebido uma dose única de 5g/kg (0,5% do peso corporal) enquanto que, neste estudo, um ovino que recebeu um administração única de 30g/kg (3% do peso corporal) não mostrou sintomas nem lesões macro ou microscópicas quando sacrificado 124 dias após a administração da planta. Pode-se daí concluir que *Senecio brasiliensis* é, no mínimo, aproximadamente seis vezes mais tóxico para bovinos do que para ovinos. É interessante ressaltar que um bovino que recebeu uma única

administração (10g/kg = 1% do peso corporal) não mostrou sintomas da intoxicação, mas apresentava lesões hepáticas moderadas quando sacrificado 276 dias após a administração da planta indicando uma diferença na susceptibilidade individual. Essa diferença de susceptibilidade individual também foi observada neste experimento, com doses repetidas da planta, notadamente com relação ao Ovino 11. No que se refere aos experimentos com administrações repetidas, também percebe-se claramente a maior resistência dos ovinos a *S. brasiliensis*. Enquanto administrações de 0,625g/kg durante 120 dias (diárias ou acumuladas semanalmente) foram capazes de intoxicar e matar bovinos com lesões características, nos ovinos, essa dosagem não só não provocou sintomas como também não produziu lesões macro- ou microscópicas significativas. Também nos experimentos com 5g/kg durante 30 dias (administrações diárias ou semanais acumuladas) observa-se o mesmo; essas dosagens foram fatais para bovinos e não provocaram sintomas ou lesões significativas nos ovinos.

A comparação da toxicidade de *S. brasiliensis* com outras espécies de *Senecio* para ovinos torna-se difícil devido aos vários experimentos relatados na literatura descreverem as quantidades da planta administrada ora na forma dessecada, ora na forma verde ou, ainda, não especificando o estado em que a planta foi administrada. Além disso, os resultados são as vezes conflitantes (Quadro 1). Clawson (1933) por exemplo, relatou que provocou a morte em um ovino com uma única administração de *S. longilobus* equivalente a 2,5% do peso do animal. Esse resultado indicaria ser esta espécie mais tóxica que *S. brasiliensis*, pois neste estudo, administrações equivalentes a 3% do peso do animal dadas em uma ou três administrações (Quadro 2) foram insuficientes para causar quaisquer alterações nos Ovinos 1 e 2. Esses animais foram sacrificados 124 e 201 dias após a última administração da planta e lesões macro- e microscópicas estavam ausentes. Por outro lado Mathews (1934) relata experimentos com *S. longilobus*, nos quais quatro administrações diárias equivalentes a dose total correspondentes a 12% do peso do animal apresentaram resultados negativos, tendo sido necessárias administrações de até 142% do peso corporal dos ovinos para a produção da morte "com lesões crônicas da intoxicação". Esse resultado indicaria que *S. brasiliensis* é aproximadamente 10 vezes mais tóxico que *S. longilobus*.

Os animais desse experimento eram estabulados e recebiam além de *S. brasiliensis*, alfafa e ração concentrada. Embora não se tenha determinado o teor de cobre nessa ração, sabe-se que rações comerciais muitas vezes contêm cobre em níveis considerados elevados para ovinos e casos de intoxicação crônica por esse elemento são mais freqüentes em ovinos estabulados e que comem ração concentrada. Como se concluiu que a morte dos ovinos desse estudo deveu-se a uma intoxicação hepatógena crônica por cobre secundária à ação tóxica da planta, fica um pouco problemático extrapolar os resultados aqui ob-

tidos para as condições de pastoreio extensivo, nas quais os animais teriam acesso a planta. Por outro lado, deve-se ressaltar que têm-se descrito casos de intoxicação hepatógena crônica por cobre secundária a ingestão por *Echium plantagineum* e *Heliotropium europaeum* em ovinos a campo (St. George-Grambauer & Rac 1962).

Os resultados do presente estudo sugerem que, embora os ovinos sejam mais resistentes do que os bovinos aos efeitos de *S. brasiliensis*, seu uso indiscriminado na erradicação da planta não é seguro conforme já haviam salientado outros autores (Donald 1957, Kingsbury 1964, Laningan & Smith 1970, Mortimer & White 1975, Shull et al. 1976, Forsyth 1979, Cheeke 1984, Craig et al. 1986) em relação a outras espécies de *Senecio*, uma vez que neste estudo, ingestões de quantidades diárias relativamente baixas (2,5g/kg), quando ingeridas por períodos prolongados (60 dias), podem levar a morte do ovino, pelo menos quando a condição for associada à intoxicação hepatógena crônica por cobre. Essa associação de intoxicação espontânea por plantas que contêm APs e intoxicação por cobre como é relatada em outros países (St. George-Grambauer & Rac 1962, Seaman 1987), não foi ainda descrita em condições naturais em nosso meio. A julgar pelos resultados deste experimento, seria recomendável investigar-se a possibilidade de que casos de morte em ovinos com síndrome hemolítica e lesões hepatorenais sejam devidas a essa associação. De qualquer maneira, a verdadeira importância da intoxicação espontânea por *S. brasiliensis* em ovinos, quer na forma primária, quer na forma secundária, está ainda por ser determinada. Nesse experimento os Ovinos 9, 6 e 8 morreram respectivamente 91, 108 e 155 dias após a última administração da planta. A lesão hepática na intoxicação por *Senecio* é progressiva e a manifestação dos sintomas e a morte podem ocorrer vários meses depois que o acesso do animal a planta é interrompido (Donald 1957, Kingsbury 1964). Essa observação tem interesse prático e deve ser levada em conta ao realizar-se o diagnóstico no campo. Em ovinos com sintomatologia característica de seneciose, mas que não estejam mais em contato com a planta, a história pregressa de pastoreio deve ser investigada com cuidado, a fim de determinar-se se os animais tiveram anteriormente em campo infestado por *Senecio*. Situações semelhantes já foram observadas em casos espontâneos (Donald 1957, Bull 1961) ou experimentalmente (Tokarnia & Döbereiner 1984) da intoxicação por *Senecio* em bovinos quando a morte sobreveio vários meses após o contato com a planta haver sido interrompido.

Agradecimentos. - Os autores agradecem ao Dr. Eduardo Bondan, do Curso de Pós-Graduação em Sanidade Animal da Universidade Federal de Pelotas, pela determinação dos níveis hepáticos de cobre e ao Dr. Luiz Fallavina, do Instituto de Pesquisas Veterinárias Desidério Finamor, pela confecção das lâminas pela técnica do ácido rubeânico.

REFERÊNCIAS

- Araya O., Hernandez J.R., Espinoza A.E. & Cubillos V. 1983. Serum changes and histologic liver lesions due to experimental ingestion of ragwort (*Senecio erraticus*) in sheep. Vet. Hum. Toxicol. 25:4-7.

- Barros C.S.L., Metzdorf L.L. & Peixoto P.V. 1987. Ocorrência de surtos da intoxicação por *Senecio* spp em bovinos no Rio Grande do Sul. *Pesq. Vet. Bras.* 7(4):101-107.
- Bull L.B. 1955. The histological evidence of liver damage from pyrrolizidine alkaloids: Megalocytosis of the liver and inclusion globules. *Aust. Vet. J.* 31:33-40.
- Bull L.B. 1961. Liver disease in livestock from intake of hepatotoxic substances. *Aust. Vet. J.* 37:126-130.
- Cheeke P.R. 1984. Comparative toxicity and metabolism of pyrrolizidine alkaloids in ruminants and nonruminants herbivores. *Can. J. Anim. Sci. (Suppl.)* 64:201-202.
- Cho D.Y. & Leipold H.W. 1977. Experimental spongy degeneration in calves. *Acta Neuropath. (Berl.)* 39:115-127.
- Clawson A.B. 1933. The american groundsel species of *Senecio* as stock poisoning plants. *Vet. Med.* 28:105-110.
- Craig A.M., Blythe L.L., Lassen E.D. & Slizeski M.L. 1986. Resistance of sheep to pyrrolizidine alkaloids. *Israel J. Vet. Med.* 42(4):376-384.
- Dollahite J.W. 1972. The use of sheep and goats to control *Senecio* poisoning in cattle. *Southwest. Vet.* 25:131-133.
- Donald L.G. 1957. Ragwort poisoning. *Agriculture*, London, 64:131-133.
- Forsyth A.A. 1979. *British Poisoning Plants*. 5th Impr. Bull. 161, Ministry Agric. Fish and Food, London, p. 98-102.
- Hooper P.T. 1975. Spongy degeneration in the central nervous system of domestic animals. Part III. Occurrence and pathogenesis of hepatocerebral disease caused by hyperammonaemia. *Acta Neuropath. (Berl.)* 31:343-51.
- Hooper P.T. 1978. Pyrrolizidine alkaloid poisoning - pathology with particular reference to differences in animal and plant species. In Keeler R.F., Van Kampen K.R. & James L.F. (ed.) *Effects of Poisonous Plants on Livestock*. Academic Press, New York, p. 162-176.
- Kelly R.W. 1985. The liver and biliary system. In: Jubb K.V.F., Kennedy P.C. & Palmer N. (ed.) *Pathology of Domestic Animals*. Academic Press, Orlando, vol.2, p. 302-303.
- Kingsbury J.M. 1964. *Poisonous Plants of the United States and Canada*. Prentice Hall, Englewood Cliffs, New Jersey.
- Kumaratilake J.S. & Howell J. McC. 1987. Histochemical study of the accumulation of copper in the liver of sheep. *Res. Vet. Sci.* 42:73-81.
- Lanigan G.M. & Smith L.W. 1970. Metabolism of pyrrolizidine alkaloids in the ovine rumen. *Aust. J. Agric. Res.* 21:493-500.
- McLean E.K. 1970. The toxic actions of pyrrolizidine (*Senecio*) alkaloids. *Pharmacol. Rev.* 22:429-483.
- Méndez M.C., Riet-Correa F., Schild A.L. & Garcia J.T.C. 1985. Intoxicação por *Echium plantagineum* (Boraginaceae) em bovinos no Rio Grande do Sul. *Pesq. Vet. Bras.* 5:57-64.
- Méndez M.C., Riet-Correa F. & Schild A.L. 1987. Intoxicação por *Senecio* spp (Compositae) em bovinos no Rio Grande do Sul. *Pesq. Vet. Bras.* 7(2):51-56.
- Mortimer P.H. & White E.P. 1975. Toxicity of some Compositae (*Senecio*) weeds. *Proc. 28th New Zealand Weed and Pest Control Congress*, p.88-91.
- Murname D. 1933. Ragwort poisoning in cattle in Victoria. *Counc. Sci. and Ind. Res., Australia*, 6:108-110.
- Muth O.H. 1968. Tansy ragwort (*Senecio jacobaea*) a potencial menace to livestock. *J. Am. Vet. Med. Assoc.* 153:310-312.
- Oliveira J.A., Giesta S.M., Schild A.L., Riet-Correa F. & Méndez M.C. 1984. Intoxicação por cobre em ovinos no Rio Grande do Sul. *Anais XIX Congr. Bras. Med. Vet., Belém, Pará*, p. 326.
- Peterson J.E. & Culvenor C.C.J. 1983. Hepatotoxic pyrrolizidine alkaloids. In: Keeler R.F. & Tu A.T. (ed.) *Plant and Fungal Toxins: handbook of natural toxins*. Marcel Dekker, New York, vol.1, p.637-671.
- Rosiles R. & Paasch L. 1982. Megalocitosis hepática em ovinos. *Veterinária, México*, 13(3):151-153.
- Seaman J.T. 1987. Pyrrolizidine alkaloid poisoning of sheep in New South Wales. *Aust. Vet. J.* 64:164-167.
- Shull L.R., Buckmaster G.W. & Cheeke P.R. 1976. Factors influencing pyrrolizidine (*Senecio*) alkaloid metabolism. *J. Anim. Sci.* 43:1247.
- Slauson D.O. & Cooper B.J. 1982. *Mechanisms of Disease. A textbook of comparative general pathology*. Williams & Wilkins, Baltimore, p. 58.
- St. George-Grambauer T.D. & Rac R. 1962. Hepatogenous chronic copper poisoning in sheep in south Australia due to consumption of *Echium plantagineum* (Salvation Jane). *Aust. Vet. J.* 38:288-293.
- Tokarnia C.H. & Döbereiner J. 1984. Intoxicação experimental por *Senecio brasiliensis* (Compositae) em bovinos. *Pesq. Vet. Bras.* 4:129-141.